大韓醫療氣功學會
대한의료기공학회지
J. OF KOREAN ACADEMY OF MEDICAL GI-GONG
Vol.17. No.1. 2017.12.31

교통사고로 발생한 두개뇌기종 환자 1례 증례보고

정재훈* · 이은미* · 필감매*

* : 대한의료기공학회

ABSTRACT

The Clinical Study of Pneumocranium in Traffic Accident Patient : Reports of One Cases

Jae Hun Jung*, Eun Mi Lee*, Chien Mei Pi*

* : The Member of the Korean Academy of Medical Gi-Gong

Objectives : The purpose of this study is to report the case with pneumocranium in a traffic accident patient by korean medicine.

Methods : The subject is a patient with pneumocranium in a traffic accident. This patient was treated with korean medical treatments.

· Received : 26 November 2017 · Revised : 07 December 2017 · Accepted : 15 December 2017
Correspondence to : 필감매(Chien Mei Pi)
경기도 김포시 하성면 하성로 466-11 하성한방병원
Tel. 031-999-6666 Fax. 031-999-6600 E-mail : woodwood1@hanmail.net

Results : After the treatment, pneumocranium in right cerebral convexities in brain CT is removed. The symptoms is improved significantly

Conclusions : This study shows that a patient with pneumocranium was diagnosed with stroke and cured without a recurrence through holistic treatment of Korean medicine.

***Key Words** : Car accident, pneumocranium, *Su-Gi*

Ⅰ. 緖論

1992년 2월 자동차 손해배상 보장법이 개정되어 자동차보험에서 한방치료도 보장을 시작한 이후 자동차 사고치료에 있어 한방치료의 영역은 점차 늘어나고 있다. 송[1]의 연구에서 2015년 자동차보험 진료비는 전년대비 9.3% 증가한 약 1조 5558억원으로 그 중 한방진료비는 전년대비 32.7% 증가하였으며, 건강보험심사평가원[2]에 따르면 2016년 자동차보험 한방진료비는 전년대비 28.56% 증가한 약 4598억원으로 2016년 전체 자동차보험 진료비 약 1조 6586억원 중 약 27.7%를 차지하였다.

그에 따라 교통사고 환자에 대한 한방진료에 대한 연구도 진행되었다. 2008년부터 2012년까지의 교통사고 한방진료에 관련된 논문을 정리한 최[3]등의 연구에 따르면 해당기간 동안에 총 65편의 논문이 검색되었으며 주로 경항통, 요통, 두통 등에 관한 연구가 많았다.

본 논문은 교통사고로 인한 경막하출혈(이하 SDH;Subdural Hematoma)로 천두술 시행 후 두개뇌기종과 두통, 어지럼증, 우측 상하지통의 후유증을 나타내어 한방병원에 입원 치료한 1례에 대한 임상보고이다. 이 환자는 외과적 수술 후 전인치료인 한방치료를 통해 후유증, 회복기간을 줄일 수 있었기에 이를 보고한다.

Ⅱ. 本論

1) 송윤아. 자동차보험 한방진료비 급증과 안정화 방안. 보험연구원 kiri 리포트. 2016:403:1-9.
2) 건강보험심사평가원. 2016년 자동차보험 진료비 통계. 원주:건강보험심사평가원. 2017.
3) Choi YI, Kim MY, Choi HS, Jeong YG, Ro HR, Kim SJ, et al. The Domestic Trends of Korean Medicine Treatments on Traffic Accident for Recent 5 Years. The Journal of Korea CHUNA manual medicine for spine & nerves. 2013;8(1):27-38.

1. 연구대상

2016년 10월 4일 교통사고 후 경기도 김포시 소재 H 한방병원에서 2016년 12월 10일부터 2016년 12월 24일까지 15일간 입원치료 받은 두개뇌기종 환자1인을 대상으로 하였다.

2. 치료방법

1) 침구치료

鍼은 手指鍼(신원메디, 0.18×8mm, Stainless)과 호침(동방침구제작소, 0.2×30mm, Stainless)을 이용해 刺針하였다. 刺針의 深度는 經穴의 부위에 따라 조절하였으며 留針은 20분, 오전, 오후에 나누어 1일 2회 시술함을 원칙으로 하면서 환자 상태에 따라 횟수 및 留針 시간을 조정하였다. 取穴은 호침은 중풍7처혈을, 수지침은 수지침 기본방을 합방하여 주로 사용하였으며 환자의 상태에 따라 加減하여 처방하였다.

2) 약물치료

한풍제약에서 나온 오적산 엑기스제를 하루에 3회, 1회에 2포씩 복용하였다.

3) 휘담식 수기요법 (한의표준의료행위 중 추나요법, 접촉식 발공요법)

頭部, 頸椎部에 분포된 膀胱經絡의 穴位와 經筋을 자극하여, 氣血疏通을 촉진하고, 經穴經絡의 積聚를 풀어 平衡陰陽, 全身調整의 효능을 얻고, 背部의 背輸穴과 腹部의 腹慕穴을 자극하여 臟腑의 기능을 회복시키면서 經筋의 기능이상을 바로 잡아 주기 위해[4], 1일 1회, 회당 15-20분간 휘담식 수기요법을 시행하였다. 통원 치료 중에는 주3회 시술되었다.

4) 부항

腹部의 天樞 中脘 關元 中府 膻中, 背部의 肺兪를 비롯한 膀胱經 및 環跳 天宗에 부항을 시술하였다. 燃燒 時 火焰으로 부항컵 속을 진공상태로 만들어 속히 體表에 흡착시키는 火罐法 및 시술 후 일정시간 부착시켜 놓았다가 떼는 留罐法을 시술하였다.

5) 식양생 療法

규칙적으로 아침, 점심, 저녁 시간에 식사를 할 수 있게 하였으며, 일정한 양의 음식을 꼭꼭 씹어 충분한 양의 침과 함께 삼킬 수 있도록 지도하였다. 식후에 곧바로 20분 내지 30분씩 천천히 걸어서 하지의 비위경락의 기운 흐름을 원할히 하여 소화작용을 돕도록 하였다. 편식하는 식생활이 있어 병원에서 주는 음식을 골고루 먹도록 지도하였으며, 위장 상태가 좋지 않아 외부음식은 일절 먹지 못하게 하였다.

---

4) Sang Chul Jang. The Influence of Therapeutic Horseback Riding on Treatment of Low Back Pain. Master's Thesis. Wonkwang University. Iksan:Korea. 2014:38.

3. 증례보고

1) 환자 : 이○○, 76세, 여성

2) 주소증 : 두통, 우상하지통

3) 발병일 : 2016년 10월 4일

4) 현병력

상기환자는 76세 여환으로 2016년 10월 4일 보행 중 유치원차량이 뒤에서 부딪혀 사고를 당하였다. 경기도 김포시 N병원 입원치료 중 두통 및 어지럼증발생, 뇌 MRI촬영결과 SDH진단받았다. 10월 27일 TFCA시술로 SDH 제거하고 11월 15일 퇴원하였으나, 두통이 심하여 11월 23일 뇌CT 재검 하였는데 SDH가 재발견되었다. 11월 24일 천두술 시술받고 2016년 12월 10일 한방치료 원하여 본원에 입원하였다.

5) 초진사항

(1) 주증상: 두통, 현훈, 우상하지통

(2) 식욕 및 소화: 식욕 없으며 만성 소화불량. 편식이 심함.

(3) 대변: 1일 1회

(4) 소변: 1일 6회. 야간뇨 2회.

(5) 수면: 1일 4-6시간. 입면장애.

(6) 맥진: 寸脈實

(7) 설진: 백태가 두껍다.

(8) 복진: 중완부에 수장 1개 반 크기의 적취.

(9) 기타: 안면이 어둡고 쉬이 피로감 호소. 비만형 체형. 양 측두부에 방광경을 따라 경결이 촉지됨.

6) 입원기간 : 2016년 12월 10일-2016년 12월 24일(15일)

7) 방사선소견

10월 4일 교통사고로 입원치료 중 10월 12일 두통 호소하여 촬영한 brain CT에서 우측에서 만성 SDH가 진단되었다(Fig. 1), 10월 26일 개두술 시행 전에 보였던 만성 SDH는(Fig. 2) 10월 27일 개두술 시행 후 제거되어 빈공간이 진단되었다(Fig. 3). 11월 14일 퇴원 시 촬영한 brain CT에서는 10월 27일 수술 후 비었던 공간에 물이 차 뇌수종이 진단되었다. 이후 두통이 심해져 재입원하면서 11월 23일에 촬영한 brain CT에서는 다시 SDH가 진단되어(Fig. 5) 11월 24일 천두술 시행하여 SDH를 제거하였다.(Fig. 6) 이 후 퇴원 무렵인 12월 1일에 촬영한 brain CT에서는 뇌기종이 진단되었으며(Fig. 7), 한방병원에 15일간 입원치료 후 12월 24일 촬영한 brain CT에서는 뇌기종이 사라져 회복된 것으로 진단되었다(Fig. 8).

Fig. 1. Brain CT at 10/12 after car accident . Chronic SDH in right cerebral convexities

Fig. 2. Brain CT at 10/26 before craniotomy. Chronic SDH in right cerebral convexities

Fig. 3. Brain CT at 10/27 before craniotomy. Removed chronic SDH in right cerebral convexities

Fig. 4. Brain CT at 11/14 after discharge. Hydrocephalus in right cerebral convexities

Fig. 5. Brain CT at 11/23 at second hospitalization. Increased amount of SDH in right cerebral convexities

Fig. 6. Brain CT at 11/24 after trephination and drainage of SDH. Removed chronic SDH in right cerebral convexities

Fig. 7. Brain CT at 12/1 before Korean medicine hospitalization. Pneumocranium in right cerebral convexities

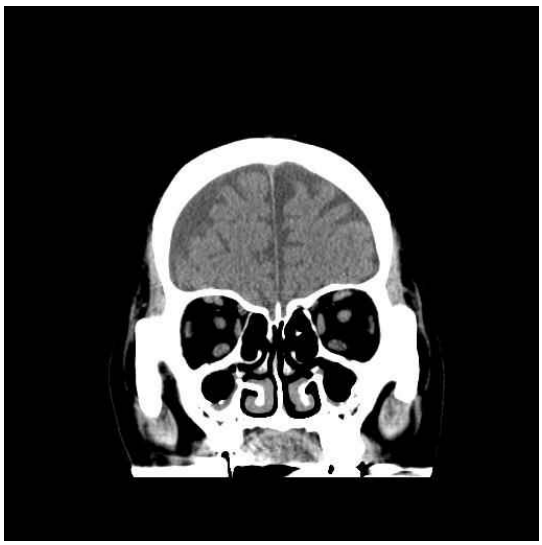

Fig. 8. Brain CT at 12/24 before Korean discharge. Removed Pneumocranium in right cerebral convexities

8) 경과

Table 1. Progress of the symptoms

Date	Progress
2016/12/10	Intermittent Stabbing Headache, Cicada Sounds in The Ear, Right Upper and Lower Limb's Pain
2016/12/11	Intermittent Stabbing Headache, No Cicada Sounds, Right Upper and Lower Limb's Pain
2016/12/12	Intermittent Stabbing Headache, Dizziness When Waking up, Right Upper and Lower Limb's Pain
2016/12/14	Dizziness When Waking up, Right Upper and Lower Limb's Pain, Insomnia
2016/12/16	Dizziness When Waking up, Right Upper and Lower Limb's Pain, Insomnia, Nocturia
2016/12/18	Dizziness When Waking up, Intermittent Stabbing Headache, Right Upper and Lower Limb's Pain, Insomnia, Nocturia
2016/12/19	Dizziness When Waking up, Intermittent Stabbing Headache, Right Upper and Lower Limb's Pain, Deep Sleep
2016/12/22	Dizziness When Waking up, Intermittent Stabbing Headache, Right Upper and Lower Limb's Pain is reduced by 70%
2016/12/24	Dizziness When Waking up, Intermittent Stabbing Headache, Right Upper and Lower Limb's Pain is reduced by 50%

본 환자는 2016년 10월 4일경 발생한 교통사고로 유발된 외상성 SDH로 천두술 및 SDH 배액술을 2차례 받고 혈압약, 당뇨약, 진해거담제, 오르필서방정(발프로산나트륨, 항경련제)를 투약하며 자연치유를 기대하던 환자로 지속적인 두통, 우상하지통 치료를 위해 한방병원에 입원하였다. 2주간의 침치료, 약물치료, 수기치료 후, 아침 기상 시 어지럼을 제외한 두통은 사라졌으며 상하지통도 입원 초기 절반으로 감소하여(Table 1), 퇴원 후 뇌CT촬영 결과 SDH 배액술 후 생긴 두개뇌기종이 거의 소실되었다(Fig. 8).

Ⅲ. 考察

Corthell과 Tooman[5)]은 외상성 뇌손상을 개인의 신체적, 심리사회적, 그리고 인지적 기능 능력에 상당한 장애를 유발하는 타격으로 인한 뇌 손상이나 기타 외부에서 머리에 가해진 외상으로 정의내리고 있다.

5) Corthell, D. W., Tooman, M., Rehabilitation of traumatic brain injury(TBI). Twelfth Institute on Rehabilitation Issues. University of Wisconsin-Stout, Stout Vocational Rehabilitation Institute, Research and Training Center. 1985.

2014년 한국보건사회연구원의 조사[6)]에 따르면 뇌병변장애인 수는 302,362명이나 되며 이는 전체인구의 0.62%나 되는 비율이다. 뇌병변장애의 발생 원인 중 후천적 원인에서 뇌졸증 등의 질환으로 인한 비중이 83.9%, 사고로 인한 비중이 10.9%를 차지한다(Table 2). 그 중 5.8%가 교통사고로 인한 뇌손상으로 뇌병변장애를 가지게 되었다고 보고되었다(Table 3).

Table 2. Cause of brain lesions

Part		Male	Female	Total
Congenital causes		1.3 %	2.4 %	1.7 %
Birth causes		3.5 %	2.6 %	3.2 %
Acquired causes	Disease	81.0 %	88.2 %	83.9 %
	Accident	14.2 %	6.0 %	10.9 %
Unknown causes			0.3 %	0.8 %
Total		100.0 %	100.0 %	100.0 %
Estimated numbers in Korea		180,119	122,243	302,362

Table 3. Acquired causes of the brain lesions

Part			Male	Female	Total
Acquired causes	Disease	Diseases of the nervous system	11.6%	13.8	12.5
		Diseases of the circulatory system	68.9	75.0	71.3
		Diseases of th respiratory system	0.4	-	0.2
		Metabolic, immune and endocrine disease	0.2	-	0.1
		Neoplasms	1.4	2.9	2.0
		Poisoning	0.3	0.4	0.4
		Infectious Disease	2.3	1.5	1.9
	Accident	In-home accident	0.2	-	0.1
		Traffic accident(occupant)	4.4	2.0	3.5
		Traffic accident(pedestrian)	2.7	1.7	2.3
		Accident during sports or playing	0.2	0.4	0.3
		Medication incident	0.4	-	0.3
		Other incidents and trauma	6.6	1.9	4.7
		Others	0.3	0.3	0.3
Total			100.0	100.0	100.0
Estimated numbers in Korea			171,506	115,144	286,650

6) 김성희, 이연희, 황주희, 오미애, 이민경, 이난희 외. 2014년 장애인 실태조사. 한국보건사회연구원. 2014:134-142.

만성 경막하 혈종(chronic subdural hematoma: CSDH)은 외상성 두개내출혈의 가장 흔한 형태 중 하나다.[7] 치료방법으로는 증세를 나타내는 환자에 대해서는 수술적 치료가 원칙이다. 수술적 치료는 소천공배액술(twist-drill drainage), 천공폐쇄배액술(burr-hole trephination and closed-system drainage), 개두술 및 혈종막제거술(craniotomy and capsulectomy), 막하-복막강단락술(subduro-peritoneal shunt) 등의 다양한 방법이 있으나, 수술방법이 간단하고 효과적인 천공폐쇄배액술이 보편적으로 시행되고 있다.[8][9] 수술 후 대부분의 환자들은 완전히 회복되지만, 일부 환자에서는 혈종이 재형성되어 재발하는 경우가 있다. Frati A.의 임상보고[10]에서는 총 35케이스 중 5케이스에서 재발이 발생하였다. Nakaguchi H.의 연구[11]에서는 106케이스 중에서 20케이스에서 재발이 발생하였으며 또 다른 연구[12]에서 수술 후 조치의 중요성을 언급하고 있다. Kuroki T의 천두술의 유무에 따른 비교연구[13]에서는 천두술 사용할 경우 56케이스 중 1케이스에서, 천두술을 사용안했을 경우 45케이스 중 5케이스에서 재발이 발생하였다. Okada Y.의 임상연구[14]에서는 천두술 사용할 경우 20케이스에서 1케이스, 천두술을 사용안하면 20케이스에서 5케이스에서 재발이 발생하였다. 각 연구들에서 재발에 영향을 주는 요인들에 대해 언급하고 있으나 명확히 밝혀진 바는 없다. 이상의 연구들에서 보듯이 아직 양의학적으로 뇌병변 부위에 대한 별다른 처치 없이 증상에 따른 대증치료 외에 수술 후 자연치유가 될 때까지 재발에 대한 추적관찰만을 시행하고 있는 실정이다.

본 증례는 교통사고로 인한 경막하출혈(SDH)로 2차례 뇌수술 후 뇌기종이 남아있는 상태의 환자에게 약2주간 한의학 전인치료법을 시행한 사례이다. 2017년 10월 4일 교통사고가 발생하여 그 후 두통으로 10월 12일 MRI촬영결과 SDH진단되어 10월 27일 천두술 및 경막하 출혈 배액술을 시행하였다. 하지만 11월 23일 다시 두통이 재발하여 MRI촬영결과 SDH가 재발되어 11월 24일 재수술

---

7) Ahn SY, Kim JH, Ha SK, Kim JH, Kwon TH, Park YK, et al. Clinical Analysis of Risk Factors Associated with the Recurrence of Chronic Subdural Hematoma. Korean Journal of Neurotrauma. 2011;7(2):68-73.

8) Nakaguchi H, Tanishima T, Yoshimasu N. Relationship between drainage catheter location and postoperative recurrence of chronic subdural hematoma after burr-hole irrigation and closed-system drainage. J Neurosurg. 2000:93(5):791-795.

9) Okada Y, Akai T, Okamoto K, Iida T, Takata H, Iizuka H. A comparative study of the treatment of chronic subdural hematoma--burr hole drainage versus burr hole irrigation. Surg Neurol. 2002:57(6):405-410.

10) Frati A, Salvati M, Mainiero F, Ippoliti F, Rocchi G, Raco A, et al. Inflammation markers and risk factors for recurrence in 35 patients with a posttraumatic chronic subdural hematoma: a prospective study. J Neurosurg. 2004:100(1):24-32.

11) Nakaguchi H, Tanishima T, Yoshimasu N. Factors in the natural history of chronic subdural hematomas that influence their postoperative recurrence. J Neurosurg. 2001;95(2):256-262.

12) Nakaguchi H, Tanishima T, Yoshimasu N. op. cit. pp.791-795.

13) Kuroki T, Katsume M, Harada N, Yamazaki T, Aoki K, Takasu N. Strict closed-system drainage for treating chronic subdural haematoma. Acta Neurochir (Wien). 2001;143(10):1041-1044.

14) Okada Y, Akai T, Okamoto K, Iida T, Takata H, Iizuka H. op. cit. pp.405-410.

을 시행하였다. 그 후 양방병원에서 12월 9일 퇴원하여 김포시에 있는 H 한방병원에 입원하였다. 재수술 후 두통, 어지럼증, 우상하지통을 호소하였으며 수술 후 MRI상에 뇌기종이 남아있어 재발의 위험성이 상당해 보였다. 내원 당시 지병으로 인한 혈압약, 당뇨약을 복약하고 있었으며, 진해거담제, 오르필서방정(발프로산나트륨, 중추신경계용약 중 항전간제, 항경련제로 간질과 간질에 뒤따르는 성격, 행동장애의 예방 및 치료약[15])을 복약하고 있어 뇌기종에 대한 직접적인 치료효과는 기대할 수 없었다.

현재 한의학의 객관화, 표준화가 요구되고 있는 시점에서 '뇌혈관질환의 한의 변증진단 표준화'연구를 수행하기 위해 2005년 1월 25일 전국11개 한의과 대학의 전문가들로 구성된 "한의중풍진단 표준화위원회"가 발족하였으며, 표준안 개발을 위하여 임상연구자회의, 중풍 변증 참고문헌 수집 및 검토, 전문가 의견수렴을 거쳐 61개 지표를 사용하여 濕痰證, 火熱證, 氣虛證, 陰虛證, 瘀血證 5개 중풍 변증 분형을 결정하였고[16], 현재 한의표준임상진료지침 개발 대상 30개 세부질환에 지정되어 진료지침을 개발하고 있다.

Table 4. Diagnostic Index of *Shi-Tan-Zheng* (濕痰證)

Category	Index
headache	1. head feels heavy
	2. headache and feel nausea
	3. have no clear head
	4. tighten head
	5. part:whole
dizziness	6. heavy and nausea-vomiting
face color	7. dusky and gloomy
	8. dark circles under eyes
a ringing in the ears	9. big
mouse	10. a lot of saliva
sputum	11. a lot of sputum in a throat
	12. yellow
Xiong-Men (胸悶)	13. fill in a heart
heart acceleration	14. feel a pressure on a chest
abdomen	15. sound in an abdomen
skin	16. heavy and sticky in a skin
four limbs	17. heavy
digest	18. naeseous
tongue	19. big
	20. tooth mark
	21. a yellow and thick tongue fur
pulse	22. *Hua-Mai* (滑脈)

15) Available from : http://www.health.kr/drug_info/basedrug/show_detail.asp?idx=16494
16) Ko SK, Jun CY, Park JH, Han CH, Ko HY, Yoon YS, et al, Development of CRF and SOPs for the Identification of Risk Factors of the Cerebrovascular Diseases in the East and West Medicine. Journal of Korean Oriental Medicine. 2006;27(1):204-219.

이에 기 개발된 5개 중풍 변증 분형의 61개 지표를 본 증례의 두통, 현훈의 형태, 복진 등에 적용하여 이 중 濕痰證(Table 4)에 해당하는 중풍으로 진단하게 되었고, 그에 맞는 한의학 치료인 오적산, 침, 부항, 휘담식 수기요법, 식양생요법을 시행하였다. 2주간의 입원치료 후 아침 기상 시 어지러움을 제외한 두통은 사라졌으며 상하지통도 입원 초기 절반으로 감소하였다. 또한, 퇴원 후 뇌 CT 촬영 결과 두개뇌기종이 거의 소실되었음을 확인하였고, 이후에도 재발에 대한 증후 등이 발견되지 않아 추가 방사선 검사가 이뤄지지 않았다.

이에 본 증례를 통해 한의학적 전인치료로도 외상으로 인한 뇌출혈 휴유증에 대한 유효한 치료효과를 보일 수 있었음을 확인하였고, 아직까지 이와 같은 외상으로 인한 뇌출혈 후유증에 대한 한의학 치료 연구 보고가 거의 없었기에 이를 보고하는 바이다.

Ⅳ. 結論

본 증례는 교통사고로 인한 경막하 출혈로 2차례 뇌수술 후 뇌기종이 남아있는 상태의 환자에게 약 2주간 한의학 전인치료법을 시행한 사례이다. 이를 통해 다음과 같은 결론을 얻었다.

1. 외상으로 인한 뇌출혈 환자를 중풍으로 진단하고, 한의학적 전인치료를 시행하여 추가적인 재발없이 증상의 호전을 통해 유효한 성과를 얻었다.
2. 외상으로 인한 뇌출혈 후유증에 대한 한의학적 임상 연구 사례가 많지 않아 향후 뇌출혈 후유증에 대한 적극적인 한의학적 치료 및 연구가 필요하다.

이상에서 살펴보았듯이 외상으로 인한 뇌출혈 후유증에 대한 한의학 치료가 효과적일 수 있기에 좀 더 지속적이고 다양하고 폭넓은 임상사례보고를 통해 이를 객관화시킴으로써 한의학의 진료영역을 좀 더 넓게 확보해 나가야 할 것으로 사료된다.

Ⅴ. 參考文獻

1. 김성희, 이연희, 황주희, 오미애, 이민경, 이난희 외. 2014년 장애인 실태조사. 한국보건사회연구원. 2014:134-142.
2. 건강보험심사평가원. 2016년 자동차보험 진료비 통계. 원주:건강보험심사평가원. 2017.
3. 송윤아. 자동차보험 한방진료비 급증과 안정화 방안. 보험연구원 kiri 리포트. 2016:403:1-9.
4. Ahn SY, Kim JH, Ha SK, Kim JH, Kwon TH, Park YK, et al. Clinical Analysis of Risk

Factors Associated with the Recurrence of Chronic Subdural Hematoma. Korean Journal of Neurotrauma. 2011;7(2):68-73.

5. Choi YI, Kim MY, Choi HS, Jeong YG, Ro HR, Kim SJ, et al. The Domestic Trends of Korean Medicine Treatments on Traffic Accident for Recent 5 Years. The Journal of Korea CHUNA manual medicine for spine & nerves. 2013;8(1):27-38.
6. Corthell, D. W., Tooman, M., Rehabilitation of traumatic brain injury(TBI). Twelfth Institute on Rehabilitation Issues. University of Wisconsin-Stout, Stout Vocational Rehabilitation Institute, Research and Training Center. 1985.
7. Frati A, Salvati M, Mainiero F, Ippoliti F, Rocchi G, Raco A, et al. Inflammation markers and risk factors for recurrence in 35 patients with a posttraumatic chronic subdural hematoma: a prospective study. J Neurosurg. 2004:100(1):24-32.
8. Ko SK, Jun CY, Park JH, Han CH, Ko HY, Yoon YS, et al, Development of CRF and SOPs for the Identification of Risk Factors of the Cerebrovascular Diseases in the East and West Medicine. Journal of Korean Oriental Medicine. 2006;27(1):204-219.
9. Kuroki T, Katsume M, Harada N, Yamazaki T, Aoki K, Takasu N. Strict closed-system drainage for treating chronic subdural haematoma. Acta Neurochir (Wien). 2001;143(10):1041-1044.
10. Nakaguchi H, Tanishima T, Yoshimasu N. Factors in the natural history of chronic subdural hematomas that influence their postoperative recurrence. J Neurosurg. 2001;95(2):256-262.
11. Nakaguchi H, Tanishima T, Yoshimasu N. Relationship between drainage catheter location and postoperative recurrence of chronic subdural hematoma after burr-hole irrigation and closed-system drainage. J Neurosurg. 2000:93(5):791-795.
12. Okada Y, Akai T, Okamoto K, Iida T, Takata H, Iizuka H. A comparative study of the treatment of chronic subdural hematoma—burr hole drainage versus burr hole irrigation. Surg Neurol. 2002:57(6):405-410.
13. Sang Chul Jang. The Influence of Therapeutic Horseback Riding on Treatment of Low Back Pain. Master’s Thesis. Wonkwang University. Iksan:Korea. 2014:38.