

大韓醫療氣功學會

대한의료기공학회지
J. OF KOREAN ACADEMY OF MEDICAL GI-GONG
Vol.16. No.1. 2016.12.31

대상포진에 대한 한방 단독 치료 치험 2례

배재룡* · 김수진* · 장상철* · 필감매* · 노주희*

* : 대한의료기공학회

ABSTRACT

Two Cases Report of Herpes Zoster Patients Improved by Korean Medicine Treatment alone

Jae Ryong Bae, Su Jin Kim, Sang Chul Jang, Chien Mei Pi, Ju Hee Roh

Objectives : The purpose of this study is to report a 67-year-old male patient with Herpes zoster(case I) and a 38-year-old female patient with Herpes zoster(case II), whose symptoms were relieved after Korean medicine treatment alone.

Methods : Both patients took *Yeonryeonggobondan* and *Pyungwee-san* daily. Everytime they came to the hospital, they received acupuncture treatment, Hwidam's *Su-Gi* therapy and External Gigong Therapy.

· Received : 25 November 2016 · Revised : 08 December 2016 · Accepted : 19 December 2016

Correspondence to : 노주희(Ju Hee Roh)

경기도 김포시 통진읍 김포대로 2347-19 무의도한방병원

Tel. 031-999-2222 Fax. 031-999-2200 E-mail : rohjuhee@hanmail.net

Acupuncture was applied by gall bladder *seunggyeok*(膽勝格, GB-), spleen *jeonggyeok*(脾正格, SP+), large intestine *seunggyeok*(大腸勝格, LI-) of Saam's Acupuncture Method. Hwidam's *Su-Gi* therapy was applied on neck. External *Gigong* Therapy was applied on skin lesion area. the patients' symptoms were evaluated with photographs and VAS.

Results : The results were as follows:

1. In the case of a 67-year-old male patient, it took 14 days to recover the skin lesions and to reduce the pain after treatment started. And he visited 13 times during that period.
2. In the case of a 38-year-old female patient, it took 23 days to recover the skin lesions to reduce and the pain after treatment started. And she visited 10 times during that period.
3. Intensive treatment early in treating herpes zoster helped to shorten the treatment period.
4. Taking *Yeonryeonggobondan* and *Pyungwee-san* and receiving acupuncture treatment(SP+) can help to improve immunity and recover skin lesions in herpes zoster diagnosed with spleen deficiency with dampness encumbrance(脾虛濕困) and blood stasis due to qi stagnation(氣滯血瘀).
5. The combination of acupuncture treatment(GB-) and External *Gigong* Therapy was effective in controlling pain.
6. External *Gigong* Therapy is considered to be effective for the recovery of the skin as well as the pain of the herpes zoster.

Conclusions : Korean medicine treatment alone has a great effect on the above two patients with herpes zoster. I hope the active research about Korean medicine treatment will be done not only for herpes zoster but also for various intractable pain diseases.

***Key Words** : herpes zoster, Korean medicine, Hwidam's *Su-Gi* therapy, External *Gigong* Therapy, gall bladder *seunggyeok*(GB-)

I . 緒論

각종 영양제와 건강보조식품 등이 부족함이 없고, 의학 기술이 첨단화되고 있는 요즘이지만, 면역력 저하가 주된 원인¹⁾으로 추정되고 있는 대상포진으로 치료받고 있는 환자는 매년 늘어나고 있다²⁾.

대상 포진은 수두와 동일한 virus인 Varicella-Zoster virus(VZV)에 의해 발생하는 급성 수포성 피부질환으로, 심한 통증을 동반한 편측성으로 군집된 수포성 피부발진이 신경 피절을 따라서 분포하는 것이 특징이다³⁾.

대상포진은 병의 경과 중 혹은 치료 후에 뇌척수막염, 폐렴, 이차적인 세균감염, 대상포진후신경통(post-herpetic neuralgia, 이하 PHN) 등의 다양한 합병증이 발생할 수 있는데, 이 중 PHN이 가장 흔하고 고통스러운 합병증으로 수개월 내지 수년 동안 지속되어 정신적인 스트레스를 가져올 수 있어⁴⁾ 삶의 질에 큰 영향을 미친다고 볼 수 있다.

대상포진 치료로 서양의학에서는 Acyclovir, Famciclovir, Vidarabine 등의 항바이러스제, 스테로이드제, Griseofulvin, Cimetidine, 인터페론의 근육주사요법, 경피적 전기신경자극 및 교감신경 차단술 등을 급성기 통증을 줄이고 포진 후 신경통의 발생을 방지하기 위하여 시행한다⁵⁾⁶⁾.

하지만 이러한 노력에도 불구하고, 항바이러스제 치료의 PHN의 예방 효과에 대해서는 논란의 여지가 있으며, 발진이 생기고 72시간 이내에 항바이러스제의 치료를 시작해야 한다는 현실적 한계점과 7일 이상 항바이러스제를 사용하는 것에 대해 치료적 효과가 없는 점, 여러 부작용이 있다는 점⁷⁾ 등을 고려할 때 좀 더 안전하고, 치료 및 PHN 예방효

1) 박선훈 외 15명. Color Atlas 가정의학. 서울:대성의학사. 2011:493.

2) 2015년 9월 30일 보도자료 '면역질환인 「대상포진」 환자, 50대이상 여성에서 빈발'의 기사에 따르면 대상포진(B02)질환으로 진료받은 환자는 2009년 45만명에서 2014년 64만명으로 연평균 7.3%증가하였으며, 여성은 7.9%, 남성은 6.4%증가로 여성 환자의 증가율이 높았다. URL : <http://www.nhis.or.kr>.

3) Park Seokyeol, Kim Jooyong, Kim Changduk, Kim Changwook, Lee Kyusuk. A Clinical Study on Herpes Zoster During the Last 10-Year-Period (1994-2003). Korean J of dermatology. 2004;42(12):1531-1535. pp.1531-1532.

4) Kim Youngjo, Ko Junghun, Choi Hynugho, Lee Chulgab. Initiation of Herpes Zoster Treatment and Postherpetic Neuralgia. Korean Journal of Family Medicine. 2002;23(5):620-626. p.620.

5) Cho Yeeun, Lee Seungmin, Yoon Kanghyun, Lim Jiseok, Kim Jihye, Choi Doyoung, Lee Jaedong. A Case Report of Herpes Zoster Patient Improved by the East-west Medical Combined Treatment. The Acupuncture. 2014;31(1): 177-186. p.178.

6) Sim WS, Choi JH, Han KR, Kim YC. Treatment of Herpes Zoster and Postherpetic Neuralgia. Korean J Pain. 2008 ; 21(2) : 93-6.

7) Choi Yoomin, Kim Seokhee, Kim Juyong, Park Sanghun, Yook Taehan, Kim

과가 뛰어난 새로운 치료법의 제안이 절실해 보인다.

한의학에서 대상포진은 그 임상증상과 발병부위의 유사성으로 纏腰火丹, 蛇串瘡, 甌帶瘡 등으로 알려져 있다. 巢元方の 『諸病源候論』에 甌帶瘡의 이름의 유래를 “甌帶瘡者, 纏腰生, 此亦風濕博於血氣所生, 狀如甌帶, 因以寫名”이라 하여 현대의 대상포진과 유사함을 유추할 수 있다⁸⁾.

原因으로는 肝火, 濕熱, 氣滯血瘀, 脾虛등과 관련이 있는 것으로 보고 있다⁹⁾. 處方은 龍膽瀉肝湯, 除濕胃苓湯, 柴胡清肝湯 순으로 많이 언급되었다¹⁰⁾. 관련되는 장부로는 肝, 心, 脾, 肺, 腎, 三焦 등이 있다¹¹⁾.

최근 대상포진에 대한 한의학적 연구와 임상증례를 살펴보면 升麻葛根湯, 龍膽瀉肝湯, 順氣活血湯, 洗肝明目湯, 涼膈散加減, 太陰人 清心蓮子湯을 내복하고 양호한 치료효과를 보았다는 보고와 除濕胃苓湯加蜈蚣의 실험결과가 보고된 바 있으며¹²⁾, 逍遙散加減, 分心氣飲加味方을 쓴 예, 刺絡發罐法으로 체액의 전신순환을 도와 인체 저항력을 높인 예, 標治 및 外治로 清熱瀉火解毒하는 黃連解毒湯 약침을 응용한 예 등의 연구된 논문이 있다. 또한 봉독치료를 하여 봉독의 항염증, 진통 효과에 대해 입증하기도 하였다¹³⁾. 한방 단독 치료 중에서 少陽人에게 少陽補胃湯, 雙和湯과 少陰人에게 補中益氣湯, 그리고 太陰人에게 清心蓮子湯加鹿茸을 사용하여 탁월한 치료효과를 보았다는 보고가 있다¹⁴⁾.

이에 저자도 급성기 대상포진 환자에게 한방 단독 치료를 복합적으로 시행하여 유의미한 결과를 얻었기에 보고하는 바이다.

II. 대상 및 방법

1. 연구대상

Jonguk. A Review on Clinical Studies of Acupuncture and Moxibustion Therapy for Acute Herpes Zoster. The Acupuncture. 2015;32(3):147-161. pp.157-158.

8) Ibid., p.148.

9) Hwang Moonje, Park Ryungjun, Choi Byungmoon. The study about the comparison of Korean-Western medicine on Herpes Zoster. J. of Korean Academy of Medical GI-Gong. 2000;4(2):242-276. p.268.

10) Hong Ikpyo, Kim Joongho, Chae Byungyoon. The East-West medical Consideration on Herpes Zoster. The Journal of Oriental medical surgery, ophthalmology & otolaryngology. 1990;3(1):73-87. p.86.

11) Shin Jeongin, Kim Mirang, Seo Unkyo. A case of Report on Herpes Zoster. Korean J.Orient.Int. Med. 2002;23(1):147-152. p.150.

12) Shin Jeongin et al. op. cit., p147.

13) Cho Yeeun et al. op. cit., p178.

14) Lee Heejoe, Kim Kyungjun. Four Cases of Herpes Zoster. Oriental Medicine. 2007;11(1):99-108.

각각 다른 시기에 대상포진이 발하여 통증을 극심하게 호소하는 서울시 소재 H 한의원에 내원한 환자 2명을 대상으로 동의서 받은 후 치료·관찰하였다.

2. 연구 방법

1) 대조군 및 비교군 중재

본 증례는 대조군이나 비교군을 두지 않았다.

2) 치료 경과 관찰

- (1) 외래 치료만 시행한 환자 증례로 치료 시작 시기부터 종결시점까지 내원 시에 상태를 육안으로 경과 관찰하였다.
- (2) 각 시점마다 변화하는 수포 양상의 변화를 사진으로 기록하였다.
- (3) 각 시점마다 변화하는 환자 각각의 자각통증 정도는 VAS로 기록하였다.

3) 치료 방법

(1) 침치료

鍼은 手指鍼(신원메디, 0.18×8mm, Stainless)과 호침(동방침구제작소, 0.2×30mm, Stainless)을 이용해 刺針하였고, 刺針의 深度는 經穴의 부위에 따라 조절하였으며 留針은 20분 시술함을 원칙으로 하면서 환자 상태에 따라 留針 시간을 조정하였다. 穴位는 양측 太衝(LR3)과 合谷(LI4), 足三里(ST36), 三陰交(SP6)을 체침으로 취혈하고 手指針 中下焦 기본방과 脾正格과 大腸勝格, 膽勝格을 手指 取穴하였다.

(2) 藥物 療法

화학약물 복용 없이, 치료 첫날부터 平胃散¹⁵⁾과 延齡固本丹¹⁶⁾을 하루 세 번 식후에 복용하도록 처방하였다. 사용한 약물 구성은 다음과 같다(Table 1, 2).

15) 허준. 동의보감. 서울:법민문화사. 1999. p340.

16) Ibid., p.133.

Table 1. Composition of *Pyeongwi-san* Used in This Study

Herbal Name	Scientific Name	Amount(g)
창출(蒼朮)	<i>Atractylodes japonica</i>	8
진피(陳皮)	<i>Citrus unshiu Markovich</i>	5.6
후박(厚朴)	<i>Magnolia officinale</i>	4
생강(生薑)	<i>Zingiber officinale</i>	4
대조(大棗)	<i>Zizyphi Fructus</i>	4
감초(甘草)	<i>Glycyrrhiza uralensis Fischer</i>	2.4
Total Amount		28

Table 2. Composition of *Yeunlyenggobon-dan* Used in This Study

Herbal Name	Scientific Name	Amount(g)
토사자(兔絲子)	<i>Cuscutae Semen</i>	8
육종용(肉蓯蓉)	<i>Radix Gentianae Macrophyllae</i>	8
천문동(天門冬)	<i>Asparagi Radix</i>	3
맥문동(麥門冬)	<i>Ophiopogonis Tuber</i>	3
생지황(生地黃)	<i>Rehmanniae Radix</i>	3
숙지황(熟地黃)	<i>Rehmanniae Radix</i>	3
산약(山藥)	<i>Dioscoreae Rhizoma</i>	3
우슬(牛膝)	<i>Achyranthis Radix</i>	3
두충(杜冲)	<i>Eucommiae Cortex</i>	3
파극(巴戟)	<i>Morindae Radix</i>	3
구기자(枸杞子)	<i>Lycii Fructus</i>	3
산수유(山茱萸)	<i>Corni Fructus</i>	3
백복령(白茯苓)	<i>Poria</i>	3
오미자(五味子)	<i>Schizandrae Fructus</i>	3
인삼(人蔘)	<i>Panax Ginseng</i>	3
목향(木香)	<i>Saussureae Radix</i>	3
백자인(栝子仁)	<i>Biotae Semen</i>	3
복분자(覆盆子)	<i>Rubi Fructus</i>	3
차전자(車前子)	<i>Plantaginis semen</i>	3
지골피(地骨皮)	<i>Lycii Radiscis Cortex</i>	3
석창포(石菖蒲)	<i>Acori Graminei Rhizoma</i>	2
산초(山椒)	<i>Zanthoxyli Pericarpium</i>	2
원지(遠志)	<i>Polygalae Radix</i>	2
택사(澤瀉)	<i>Alismatis Rhizoma</i>	2
Total Amount		78

(3) 휘담식 수기요법¹⁷⁾

휘담식 수기요법이란 의사의 손에서 발출되는 氣와 의념을 통해 환자의 병적인 체액 덩어리인 積聚를 풀어서 正氣化함으로써 인체의 경혈과 경락, 경근, 골격의 소통을 원활케 하고, 바로 잡아 인체의 음양을 조화롭고 균형 잡히게 하는 손을 사용한 조기요법(調氣療法)이다¹⁸⁾. 휘담식 수기요법중 경추수기를 내원시 1회, 회당 5-6분간 시행하였다. 경추수기는 경추를 중심으로 하여 위로는 玉枕穴과 양측 腦空穴(담경락선상)의 연결선상부터 아래로 督脈선상, 膀胱經 제1-2선상을 따라 내려와 大椎穴에서 어깨상연을 따라 兩肩井穴까지 이어지는 선상까지의 사다리꼴을 이루는 부위를 처치하는 수기법이다(Fig. 1)¹⁹⁾.

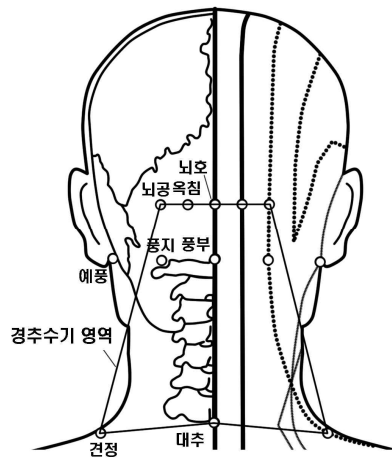


Fig. 1. Region of Cervical *Su-Gi*

(4) 外氣發功 療法²⁰⁾

① 외기요법 시술자 조건

대한의료기공학회에서 외기요법 시술이 가능하다고 인정받은 한의사가 시행하였다.

② 외기요법 손자세법 : 劍指式

식지, 중지를 자연스럽게 펴서 모으고, 엄지와 무명지, 소지를 자연스럽게 굴곡시키면 검지식이 되는데 이는 손의 자세에서 發하는 외기가 비교적 집중적이고 방향성이 강하여 국소 피부질환 발공에 효과적이라는 점을 감안하여 환자에게 外氣發功療法을 10분간 시행하였다(Fig. 2).

17) Hong Seungcheol, Ahn Hunmo, LEE Jaeheung, Ha Jeong-a. The Clinical study of Su-Gi therapy's Effects on Bell's palsy by observing of DITI. J. of Korean Academy of Medical Gi-Gong. 2015;15(1):44-60. p.55.

18) Lee Jae Heung, Ahn Hoon Mo, Hong Seung Cheol, Lee Eun Mi. The Clinical study of Su-Gi therapy's Effects on Bell's palsy by observing of Y-system. J. of Korean Academy of Medical Gi-Gong. 2015;15(1):109-136. p.133.

19) Ibid., pp.122-124.

20) Tae-un Kim, Jong-woong Park, Ryung-joon Park, Jae-guang Sun. A study on the EGT(Extra Gigong Therapy) with Degrade Osteoarthritis. J. of the Korean Academy of Medical Gi-Gong. 2006;9(1):217-237. p.221.

③ 외기요법 시 치료거리 : 3~5cm

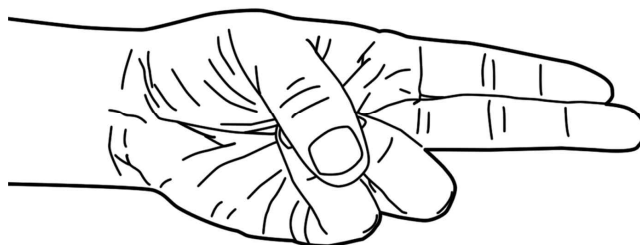


Fig. 2 . Gumjijik-External Gi-Gong Therapy.

Ⅲ. 증례

1. 증례 1

1) 기본 사항

- (1) 환자 : 박○○, 남성, 67세
- (2) 발병일 : 2012. 07.16
- (3) 치료기간 : 2012.07.18.~31.(총 14일)
- (4) 주소증
 - ① 좌측협부에서 제중주변(천추혈, 황수혈)까지 이어지는 대상포진 통증
 - ② 피로감 및 기력저하
- (5) 과거력
 - ① 고혈압
 - ② 체장양성종양으로 한방병원 입원.
- (6) 사회력 : 흡연(-) 음주(-)
- (7) 가족력 : 父 - CVA
- (8) 진단명

- ① 한의학적 진단 : 纏腰火丹
- ② 양의학적 진단 : Herpes zoster.

(9) 현병력

170cm, 76kg, 67세의 남성 환자로 근래 피로감을 계속 느끼던 중 2012년 07월 16일에 좌측 협부에서 이상 감각을 느꼈고 따끔거리는 증상이 심해지면서 피부발진이 생겨 18일 피부과 내원하여 대상포진 진단 받으시고 본원 내원하심.

(10) 검사소견

- ① 이학적 검사 : 좌측 협부에 疼痛이 있으며 水疱性 發疹이 있었다.
- ② 그 외 화학검사 및 기타 검사는 시행하지 않았다.

2) 경과

(1) VAS 및 환자 호소증상 변화

7월 18일 VAS 9로 극심한 통증을 호소하다가 다음날 바로 VAS 7로 떨어지면서 통증이 경감되었고 이후 지속적으로 감소하다가 7월 22일 내원하지 못하시고 그날 밤에 잠을 한숨도 못 주무실 만큼 VAS 7의 통증을 호소하였다. 7월 23일 치료 받고 7월 24일 VAS 4로 통증이 경감되었고, 이후 지속적인 치료를 통해 7월 26일에는 VAS 1로 통증이 거의 소실되었다(Fig. 3). 환자호소 증상은 변화 있는 시점과 증상을 Table 3으로 정리하였다.

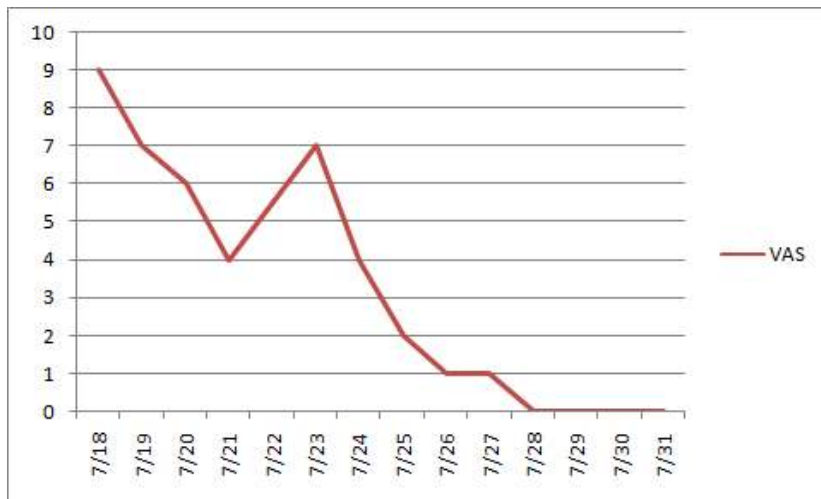

Fig. 3. The change of VAS(Case 1).

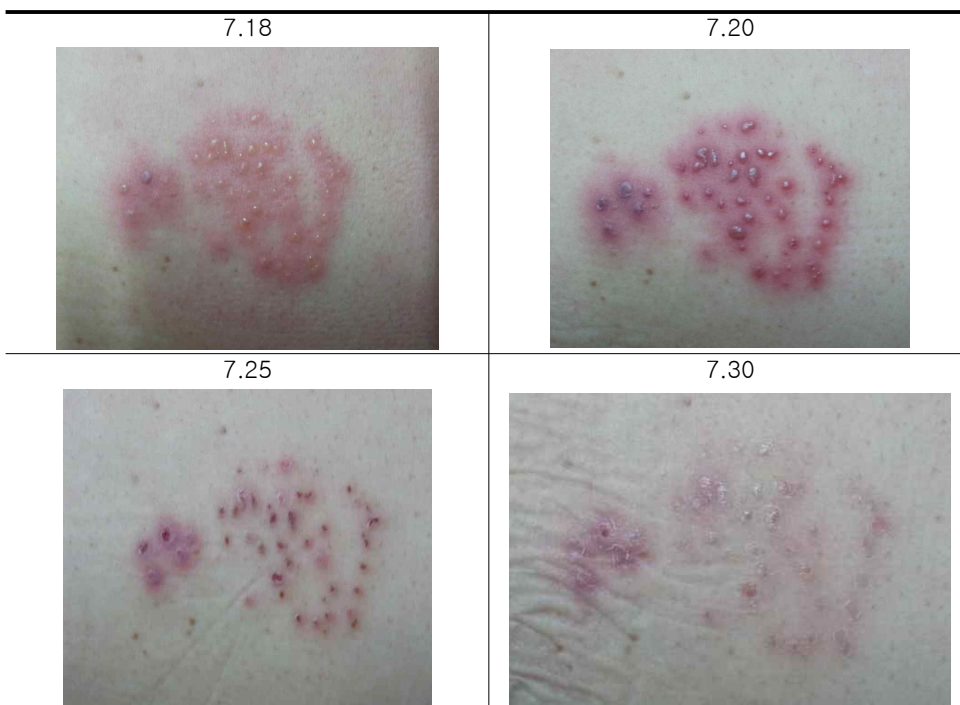
Table 3. Clinical Symptom Progress of Case 1 .

Date	Clinical progress
7.18	The patient suffered extreme pain around the left lower ribs and abdomen. The skin rash with blisters occurred.
7.19	The degree of pain reduced, but he slept badly.
7.21	VAS was reduced to 5 and he also slept well.
7.23	Suddenly the degree of pain was increased and he couldn't sleep last night.
7.24	VAS was reduced from 8 to 4 and he slept deeply.
7.25	VAS was reduced to 2 and the crusts began to fall.
7.26	VAS was reduced to 1 and the symptoms of patient almost disappeared.
7.28	The crusts all fell off.

(2) 수포양상의 변화

수포양상의 변화는 Table 4로 정리하였다.

Table 4. The change of Shingles(Case 1).



1. 증례 2

1) 기본 사항

(1) 환자 : 노○○, 여성, 38세

(2) 발병일 : 2014.06.02.

(3) 치료기간 : 2014.06.05. ~ 2014.06.27.(총 23일)

(4) 주소증

- ① 右側 背部 독수, 격수에서 우측협부까지 이어지는 대상포진 통증
- ② 胸悶

(5) 과거력

- ① Allergic rhinitis
- ② Allergic asthma

(6) 사회력 : 흡연(-) 음주(-)

(7) 가족력 : 별무

(8) 진단명

- ① 한의학적 진단 : 纏腰火丹
- ② 양의학적 진단 : Herpes zoster.

(9) 현병력

170cm, 60kg, 38세의 여성 환자로 근래 남편과 시댁 문제로 스트레스를 많이 받아 심신 피로감을 계속 느끼던 중 2014년 06월 02일에 우측 등 외측으로 이상 감각을 느꼈고 따끔거리는 증상이 심해지면서 피부발진이 생겨 05일 피부과 내원하여 대상포진 진단 받으시고 본원 내원하심.

(10) 검사소견

- ① 이학적 검사 :우측 膈俞 외측 부위에 疼痛이 있으며 水疱性 發疹이 있었다.

② 그 외 화학검사 및 기타 검사는 시행하지 않았다.

2) 경과

(1) VAS 및 환자 호소증상 변화

6월 5일은 VAS 8로 극심한 통증을 호소하였다. 다음날인 6월 5일 VAS 6으로 통증이 경감되면서 첫날보다는 편해졌다 하였으나 브래지어 라인으로 수포가 형성되어 움직일 때 통증 및 쓰라림이 심했고 발진도 쉽게 악화되는 경향을 보였다. 이후 통증이 계속 경감되다가 5번째 치료일인 6월 13일에는 VAS 2로 통증이 거의 소실되었다(Fig. 7). 환자호소 증상은 변화 있는 시점과 증상을 Table 5로 정리하였다.

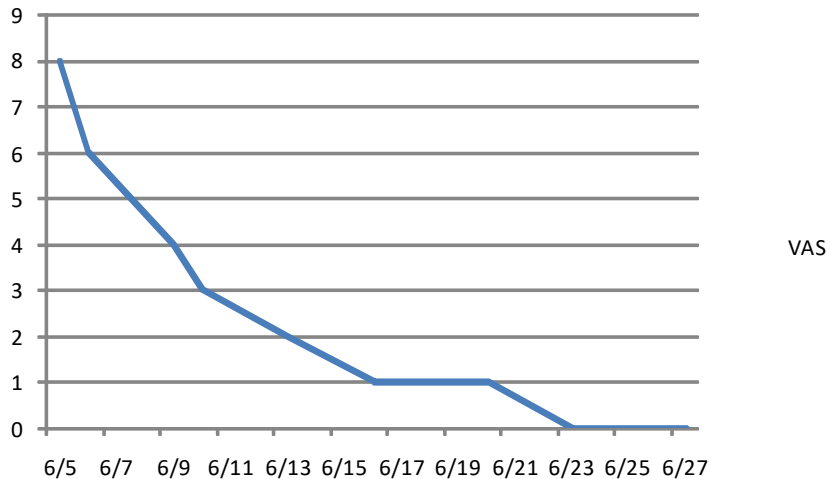
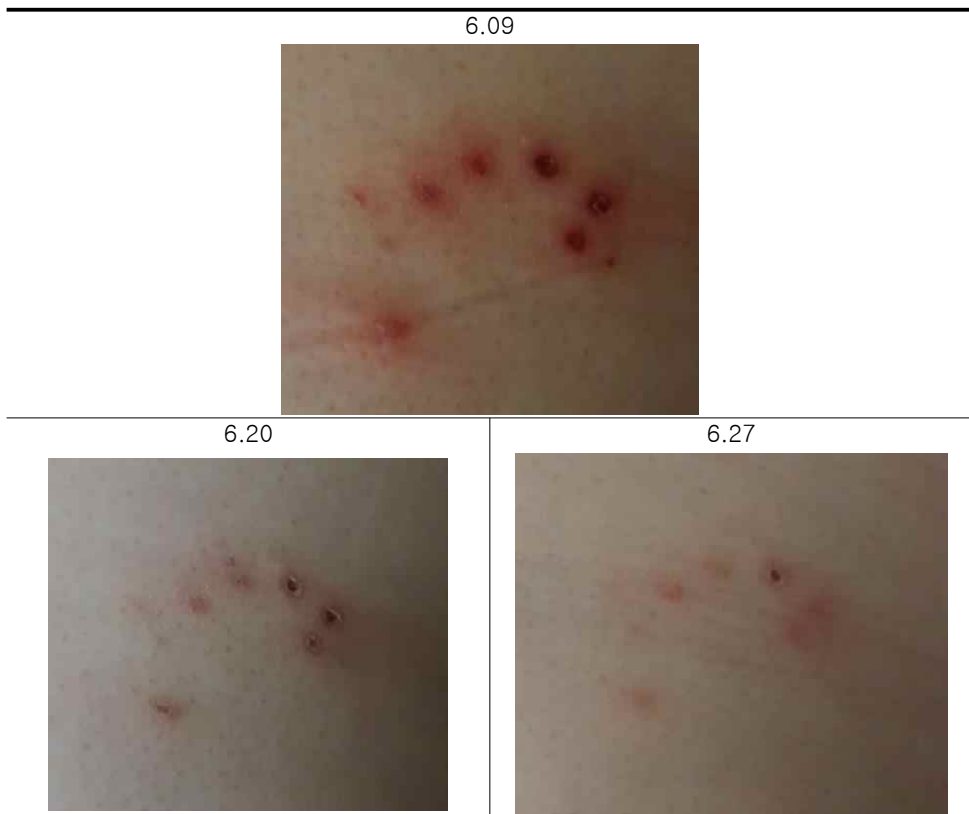

Table 5. Clinical Symptom Progress of Case II.

Date	Clinical progress
6.5	The patient suffered extreme pain(VAS 8) around the outside right back. The skin rash with blisters occurred.
6.6	The degree of pain reduced(VAS 6).
6.9	VAS was reduced to 2 and the crusts began to form.
6.13	The patient felt a little pain(VAS 2) during moving and the crusts fell off more than half.
6.23	Back pain disappeared(VAS 0). But because the rash occurred under brassiere, the skin recovery was slow.
6.27	The skin was almost recovered. Thus ended the treatment.

Table 6. The change of Shingles (Case II).



IV. 고찰

대상포진은 수두의 초감염 때 지각 신경절에 감염되어 있는 Varicella-zoster virus(VZV)가 다시 분열하여 신경을 따라 내려가 피부에 감염을 일으키는 질환²¹⁾으로 보통 때는 인체의 세포성 면역(cell mediated immunity)에 의해 억제 되어 임상 증상을 나타내지 못하는 것으로 추정²²⁾되므로 다양한 원인으로 인한 면역력 저하가 대상포진 발현의 가장 중요한 요인으로 여겨지고 있다.

특히, 합병증인 PHN은 난치성 통증질환으로서 많은 연구들에서 나이가 많을수록 PHN으로 이행할 가능성이 높은 것으로 조사되고 있으며, 삶의 질에 상당한 영향을 미치는 다른 만성통증질환처럼 PHN 환자에서 공통적으로 육체적 및 정서적 장애를 보인다고 알려져 있다²³⁾. 이는 각종 스트레스와 과로, 운동부족 등으로 면역력이 저하되고, 갈수록 고령 인구가 늘어나고 있는 추세를 감안한다면 대상포진 발생 시 초기에 좀 더 적극적인 치료가 필요하며, 급성기 대상포진의 치료 목표는 피부 병변의 빠른 회복과 함께 적극적인 통증 제어, 그리고 대상포진 후 신경통의 예방의 세 가지 측면에서 고려되어야 한다²⁴⁾.

한의학에서도 이러한 부분이 반영되어 帶狀疱疹에 대한 언급이 있었던 초기 문헌들에서는 肝火, 心火, 脾肺二經濕熱 등이 원인으로 제시되었는데, 현대의 東洋醫學 文獻에서는 피부병변이 사라진 뒤에도 계속되는 痛症(PHN)에 대한 설명이 필요하였고 그 원인을 찾던 결과로 脾虛나 氣滯血瘀 등의 개념이 추가된 것을 볼 수가 있는데 최근의 연구에 의한 東洋醫學的 原因을 보면 ① 熱盛濕鬱 ② 熱毒灼營 ③ 脾虛濕盛 ④ 氣滯血瘀 등의 네 가지로 크게 나누어지는 것을 볼 수 있다²⁵⁾.

본 증례에서도 최근 대부분의 환자들이 면역력이 극도로 떨어지거나 극도의 스트레스 상태에서 발병해 온다는 점을 주목하고 대상포진을 脾虛濕困 및 氣滯血瘀를 주된 병기로 보고 치료를 하였다. 증례1의 경우는 67세의 남환으로서 대상포진이 50대 이상에서 호발한다는 점, 계절이 더위에 지칠 수 있는 7월이라는 점이 면역력 저하에 영향을 주었을 것으로 보인다. 증례2의 경우는 비록 38세의 젊은 여환이나 평소 남편 및 시댁과의 불화로

21) Jung Minyoung, Kim Daesu, Kim Minjung, Song Jinsu, Park Suyeon, Kim Jonghan, Choi Jeonghwa. Three cases of Herpes Zoster Improved by YongdamSaganTang. The Journal of Korean Oriental medical Ophthalmology & Otolaryngology & Dermatology. 2008;21(2):176-183. p.176.

22) Choi Yoomin et al. op. cit., p.157.

23) Sim Wooseok et al. op. cit., p.94.

24) Choi Yoomin et al. op. cit., p.148.

25) Hwang Moonje et al. op. cit., pp.268-269.

스트레스를 많이 받고 있었고, 육아피로 등이 겹치면서 면역력이 저하된 것으로 보인다.

대다수 임상에서도 그러하듯이 환자의 증상을 호전시키기 위해 복합치료가 불가피하였는데, 이로 인해 각각의 치료 효과에 대해 정확히 알 수 없다는 한계가 있었다. 하지만 경과를 살펴 각각의 효과를 유추해보면 다음과 같다²⁶⁾.

먼저 약물요법에 있어, 연령고본단은 最初로 明代 龔²⁷⁾이 撰述한 『萬病回春』에 “治五勞七傷，諸虛百損，顏色衰朽，形體羸瘦，中年陽事不舉，精神短少，未至五旬鬢髮先白，并左癱右瘓，步履艱辛，脚膝疼痛，小腸疝氣，婦人久無子息，下元虛冷”이라 記載된 이래 諸般虛損 증상을 치료하는데 사용되어 왔으며 『東醫寶鑑』²⁸⁾에도 기재되어 있다. 이러한 연령고본단은 白鼠의 內分泌 및 造血促進에 미치는 영향에 관한 연구²⁹⁾, 老化생쥐의 生殖能力에 미치는 영향의 연구³⁰⁾, 卵巢摘出 白鼠의 骨多孔症에 미치는 영향³¹⁾, 砒素 中毒된 흰쥐의 毒性 미치는 영향³²⁾, 育毛效能에 대한 면역조직화학적 연구³³⁾, Rat의 피부섬유아세포, 사구체 메산지움세포 및 혈관내피세포의 노화 지연에 미치는 영향³⁴⁾, 모낭 활성화를 통한 모발 발모 효과³⁵⁾ 외용제로서 항산화, 미백, 항염 및 항균작용을 중심으로 피부미용에 미치는 영향을 알아본 연구³⁶⁾ 등의 현대적 연구가 이루어져 노화나 만성 소모성 질환 등의

26) Cho Yeeun et al. op. cit., p182.

27) 龔廷賢. 國譯萬病回春(上). 서울:꽃문화사. 2003. p390.

28) 허준. op. cit., p131, 133, 152, 153.

29) 崔光守. 延齡固本丹이 白鼠의 內分泌 및 造血促進에 미치는 영향. 박사학위논문. 경희대학교대학원. 서울:대한민국. 1981.

30) Heo Sujin. Effects of Yeonlyeonggobondan on the Reproductive Competence of Aged Mice. PhD thesis. Kyung Hee University. Seoul:Republic of Korea. 2003:41.

31) Park Kwanwoo. Effects of Yeunlyeonggobondan on the Ovariectomized Rat Model of Postmenopausal Osteoporosis. Master's thesis. Wonkwang University. Jeonbuk:Republic of Korea. 2004:38.

32) Park Yeongseo. Effects of Yeonlyeonggobon-dan on the Toxicity in Cadmium-poisoned rats. PhD thesis. Woosuk University. Jeonbuk:Republic of Korea. 2008:66.

33) Jeong Chungun. Immunohistochemical Study on Hair Growth Promoting of Yonnyuniksoogobon-dan. PhD thesis. Kyung Hee University. Gyeonggi:Republic of Korea. 2008:43.

34) Park Youngjoon. Effects of Yeonryeonggobondan and Palmijihwangtang on the Population Doubling Number and the Population Time in Rat Fibroblasts, Heart-Endothelial Cells, Mesangial Cells. Master's thesis. Kyung Hee University. Seoul:Republic of Korea. 2002:38.

35) Cho Ahra. Gagamyeonryeonggobon-dan(Jiājiǎnyánlínggùběn-dān) induces hair regrowth from activating hair follicle. Master's thesis. Dongguk University. Seoul:Republic of Korea. 2016:50.

36) Park Yongin. The Effects of Modified Yeonryeonggobondan Preparat on Skin Care -Focused on Antk-oxidant, Reducing melanogenesis, Anti-inflammation and Anti-Bacteria-. PhD thesis. Sangji University. Gangwon:Republic of Korea. 2006:50.

氣血이 쇠약한 상태로서 기능과 영양상태가 동시에 저하된 데 응용되고, 특히 임상적으로 빈혈증이나 만성간염 및 정력허쇠 등의 만성질환치료에 효과가 있을 뿐만 아니라, 피부건강 및 회복에도 응용할 수 있는 처방이다. 그러므로 本虛의 병기를 치료함과 동시에 피부 회복에도 일정정도 기여했을 것으로 사료된다.

평위산의 경우는 和脾健胃하는 대표적인 처방³⁷⁾으로 후천지본인 비위의 기능저하는 곧 면역력 저하로 연결된다는 점과 피부질환 습열의 조절에 비위의 역할을 주목하여 선택하였다. 皮膚(膚, 革, 分肉, 肌 等を 包括)各 部分은 脾가 運化해주지 않으면 그 正常的인 生理機能을 유지할 수 없다. 『素問·痿論篇』에 “脾主身之肌肉”이라 하였으니 脾氣가 健運하면 氣血이 充足하고 營養이 豊富하여, 肌部가 營養을 얻은 즉 皮膚가 柔軟하고 肌肉이 堅하여질수 있기 때문에³⁸⁾ 피부질환에 적극 사용할 수 있다. 이는 위장관 운동과 관련된 실험 연구³⁹⁾⁴⁰⁾ 등도 있지만, 아토피피부염 관련 실험연구⁴¹⁾와 소아의 만성적인 습열형 아토피피부염 관련 임상연구⁴²⁾와도 그 맥락을 같이하며, 침처방 중 脾正格을 함방한 것도 같은 이유에서이다.

통증의 경우 특이할 사항이 관찰되었다. 젊은 여환의 경우 2-3일간의 치료간격이 있어도 통증의 정도가 다소 호전상태에서 유지되거나 개선되는 경향을 보였는데, 고령의 男患의 경우 치료 시작 후 통증이 경감되기 시작해서 VAS 5까지 떨어져 어느 정도 수면상태가 좋아졌는데, 집안의 일이 있어 하루 외래치료를 받지 못하고, 그날 밤 VAS 7정도의 통증을 호소하며 잠을 제대로 자지 못하였으며, 다음날 다시 내원하여 외래 치료 후 바로 VAS 4로 통증이 경감되는 모습이 관찰되었다. 통증치료를 목표로 시행한 치료는 膽勝格⁴³⁾과 외기발공요법이었다. 膽勝格은 저자가 다른 통증 질환에도 다용하는 처방으로 대

37) 허준. op. cit., p738, 1144.

38) Jang Seungsoon. A Research of the Real Context of a Skin-disease in Korea, China and Japan. Master's thesis. Daejeon Univercity. Daejeon:Republic of Korea. 2001:71.

39) Park Sanghyun. A Study on the Effects of Pyungwee-san and Compounding of Medicine in Pyungwee-san on the Movement of Gastrointestinal Smooth Muscles, Anticatharsis and Central Nervous System. Master's thesis. Kyung Hee University. Seoul:Republic of Korea. 2000:57.

40) Kim Yunkwan. A study on the effects of Pyungwee-san in the movement of gastrointestinal smooth muscles, anticatharsis, and centralnervous system. Master's thesis. Graduate School of Kyung Hee University. Seoul:Republic of Korea. 1999:28.

41) Jung UR, Kim YB. The Effects of Pyeongwi-san-gamibang on NC/Nga mice with atopic dermatitis. The Journal of Korean Oriental Medical Ophthalmology & Otolaryngology & Dermatology 2011;24(2):16-27

42) Ko Jinsik. Therapeutic Study on the Moist-Heat Type(濕熱型) Atopy of Pyungweesan. Master's thesis. Wonkwang University. Jeonbuk:Republic of Korea. 2005:24.

43) 김관우. 사암침법수상록. 천안:초락당. 2011. pp.79-91, 497-500.

증치료로 활용도가 높은 편이다.

외기발공요법을 대상포진에 사용한 것은 이미 중국에서는 소개한 관련 문헌도 있고, 국내 논문에도 소개된 바 있을 뿐만 아니라 생물체 및 시험관 내부의 살아 있는 조직이나 활성물질에 직접 또는 간접적으로 作用하여 여러 가지 생리적 효과를 미치고, 면역 및 신진대사의 기능에 變化를 일으킨다는 事實이 證明되었다⁴⁴⁾. 외기발공요법은 한의사가 기공수련을 통하여 內氣를 조절하여 밖으로 배출하거나 혹은 자연계의 精華로운 기운을 직접 이용하여 질병치료의 목적에 도달하는 것을 말한다⁴⁵⁾. 특히 대한의료기공학회의 외기발공요법은 자연계의 기운을 주로 시술자의 손목으로 받아들여 內氣의 도움을 받아 주로 수지끝으로 배출하여 치료목적에 맞게 사용하는 것으로 內氣의 소모가 적어 다수의 환자들을 치료할 수 있는 장점이 있다.

휘담식 수기요법중 경추수기의 경우 목(경추)은 심장과 뇌를 연결하는 가교 역할을 하는 부위로 인체의 정신활동과 육체활동을 연결시켜주는 인체에 있어 가장 중요한 통로이다. 때문에 경추 수기는 전신의 기혈소통을 원활히 하고 정신과 육체를 강화시켜 모든 질병치료에 적용하고 활용할 수 있다⁴⁶⁾. 따라서 저자의 경우 꼭 경추부의 직접적인 질환이 아니더라도 환자치료에 임할 때 기본으로 사용하고 있다.

증례1의 고령의 남환의 경우 통증은 치료 후 11일째 VAS 9에서 VAS 0으로 줄어들었고, 증례2의 젊은 여환의 경우 치료 후 19일째 VAS 8에서 VAS 0이 되었다. 이는 대상포진 후 신경통 환자를 한양방 복합치료한 사례를 모아 연구한 논문에서 통증수치가 7.29에서 2로 줄었다는 결과에 비하면 한방단독치료에도 불구하고 매우 효과가 뛰어난을 알 수 있다. 또한 가피가 떨어지고 피부가 깨끗하게 회복될 때까지 고령의 남환의 경우 치료 후 14일이 걸렸고, 젊은 여환의 경우 치료 후 23일이 걸렸다. 대개의 경우 일주일후에 가피가 생기고 3-4주 후에 완치되는 것⁴⁷⁾과 비교해보면 빠른 회복이 이루어졌음을 알 수 있다. 특히 통증의 경감과 피부회복 모두에서 젊은 여환보다 고령의 남환이 더 짧은 기간에 치료되었음을 알 수 있는데, 이는 비록 단 2건의 케이스로 일반화할 수는 없지만, 고령의 남환의 경우 14일동안 하루 빼고 13회 치료받았고, 젊은 여환의 경우 23일 동안 총 10회 치료를 받았으므로 약물요법만 시행하기 보다는 좀 더 집중적으로 침, 수기, 외기발공요법을 받을 때 훨씬 치료기간을 단축할 수 있음을 알 수 있다. 더불어 두 환자의 경우 전화연락이 닿아서 2016년 3월에 확인해본 결과 2-4년이 지났음에도 통증이 발생되거나 대상포진이 재발하지 않았음을 알 수 있었다.

44) 황문제, 박령준, 최병문. 帶狀疱疹에 대한 東西醫學的 比較考察. J. of Korean Academy of Medical Gi-Gong. 2000;4(2):242-276. p.262, 271.

45) 이현경, 김경환, 윤종화. 氣功外氣治療에 대한 概觀과 考察. J. of Korean Academy of Medical Gi-Gong. 1998;2(1):128-147. p.128.

46) Hong Seungcheol et al. op. cit., p.123.

47) 박셋별 외 15명. op. cit., p.494.

본 증례보고는 비록 두 건의 사례이고, 통증 및 증상에 대한 좀 더 세밀한 표현이 부족하였다는 점, 그리고 그 각각의 치료법이 미치는 영향이나 상호작용에 대한 분석이 부족하다는 점 등의 한계성은 있으나 갈수록 대상포진 환자가 늘어가고 있고, 적절한 치료시기를 놓쳐 대상포진후신경통으로 고생하는 환자 또한 늘어가는 요즘에 한방 단독 치료로 충분히 치료효과가 있음을 보여준 것으로 의의가 있다하겠다. 향후 대상포진을 포함한 다양한 난치성 통증질환에 대해서도 고통받는 많은 환자들에게 도움이 될 수 있도록 적극적인 한방치료의 효과에 대한 추가적인 연구가 필요하다 사료된다.

V. 결론

2012년 7월 16일에 대상포진 발생하여 극심한 통증을 호소한 67세의 남자환자 1명(증례1)과 2014년 6월 2일에 대상포진이 발생하여 극심한 통증을 호소한 38세의 여자환자(증례2)를 대상으로 한방 단독 치료(한약, 침, 휘담식 경추수기요법, 외기발공요법)를 시행한 결과 다음의 결론을 얻었다.

1. 67세의 남자환자의 경우 치료시작 후 대상포진의 통증이 사라지고 피부병변이 회복될 때까지 14일이 걸렸으며, 그 기간 중 총 13회 내원하여 침, 휘담식 경추수기요법, 외기발공요법을 받았다.
2. 38세의 여자환자의 경우 치료시작 후 대상포진의 통증이 사라지고 피부병변이 회복될 때까지 23일이 걸렸으며, 그 기간 중 총 10회 내원하여 침, 휘담식 경추수기요법, 외기발공요법을 받았다.
3. 대상포진 치료 시 초기에 치료를 집중적으로 받는 것이 치료기간 단축에 도움이 되었다.
4. 연령고본단과 평위산을 같이 복용하고 침치료로 脾正格을 사용하는 것은 脾虛濕困 및 氣滯血瘀로 변증된 대상포진에서 면역력을 향상시키고 피부병변을 회복시키는 데 효과가 있음을 알 수 있었다.
5. 膽勝格과 외기발공요법을 병행할 경우 통증을 제어하는데 효과적임을 알 수 있었다.
6. 외기발공요법의 경우 대상포진의 통증뿐만 아니라 피부회복에도 일정부분 유효할 것으로 사료된다.

이상에서 살펴보았듯이 대상포진에 대해 한방 단독 치료만으로도 큰 효과가 있음을 알 수 있다. 이후 대상포진 뿐만 아니라 다양한 난치성 통증질환에 대해서도 적극적인 한방

치료 연구가 이뤄지길 바란다.

VI. 참고문헌

1. 박섯별 외 15명. Color Atlas 가정의학. 서울:대성의학사. 2011. pp493-494.
2. 국민건강보험. 보도자료: 면역질환인 「대상포진」 환자, 50대이상 여성에서 빈발. 2015. Available from: URL : <http://www.nhis.or.kr>.
3. Park Seokyeol, Kim Jooyong, Kim Changduk, Kim Changwook, Lee Kyusuk. A Clinical Study on Herpes Zoster During the Last 10-Year-Period (1994-2003). Korean J of dermatology. 2004;42(12):1531-1535. pp.1531-1532.
4. Kim Youngjo, Ko Junghun, Choi Hynugho, Lee Chulgab. Initiation of Herpes Zoster Treatment and Postherpetic Neuralgia. Korean Journal of Family Medicine. 2002;23(5):620-626. p.620.
5. Cho Yeeun, Lee Seungmin, Yoon Kanghyun, Lim Jiseok, Kim Jihye, Choi Doyoung, Lee Jaedong. A Case Report of Herpes Zoster Patient Improved by the East-west Medical Combined Treatment. The Acupuncture. 2014;31(1):177-186. p.178, 182.
6. Sim WS, Choi JH, Han KR, Kim YC. Treatment of Herpes Zoster and Postherpetic Neuralgia. Korean J Pain. 2008;21(2):93-6. p.94.
7. Choi Yoomin, Kim Seokhee, Kim Juyong, Park Sanghun, Yook Taehan, Kim Jonguk. A Review on Clinical Studies of Acupuncture and Moxibustion Therapy for Acute Herpes Zoster. The Acupuncture. 2015;32(3):147-161. p.148, pp.157-158.
8. Hwang Moonje, Park Ryungjun, Choi Byungmoon. The study about the comparison of Korean-Western medicine on Herpes Zoster. J. of Korean Academy of Medical Gi-Gong. 2000;4(2):242-276. pp.268-269.
9. Hong Ikpyo, Kim Joongho, Chae Byungyoon. The East-West medical Consideration on Herpes Zoster. The Journal of Oriental medical surgery, ophthalmology & otolaryngology. 1990;3(1):73-87. p.86.
10. Shin Jeongin, Kim Mirang, Seo Unkyo. A case of Report on Herpes Zoster. Korean J.Orient.Int. Med. 2002;23(1):147-152. p.147,150.
11. Lee Heejoe, Kim Kyungjun. Four Cases of Herpes Zoster. Oriental Medicine. 2007;11(1):99-108.
12. Hong Seungcheol, Ahn Hunmo, LEE Jaeheung, Ha Jeong-a. The Clinical study of Su-Gi therapy`s Effects on Bell`s palsy by observing of DITI. J. of Korean Academy of Medical Gi-Gong. 2015;15(1):44-60. p55, 123.

13. Lee Jae Heung, Ahn Hoon Mo, Hong Seung Cheol, Lee Eun Mi. The Clinical study of Su-Gi therapy's Effects on Bell's palsy by observing of Y-system. J. of Korean Academy of Medical Gi-Ggong. 2015;15(1):109-136. p133.
14. 허준. 동의보감. 서울:법인문화사. 1999. p131, 133, 152, 153, 340, 738, 1144.
15. Tae-un Kim, Jong-woong Park, Ryung-joon Park, Jae-guang Sun. A study on the EGT(Extra Gigong Therapy) with Degrade Osteoarthritis. J. of Korean Academy of Medical Gi-Gong. 2006;9(1):217-237. p.221.
16. Jung Minyoung, Kim Daesu, Kim Minjung, Song Jinsu, Park Suyeon, Kim Jonghan, Choi Jeonghwa. Three cases of Herpes Zoster Improved by YongdamSaganTang. The Journal of Korean Oriental medical Ophthalmology & Otolaryngology & Dermatology. 2008;21(2):176-183. p.176.
17. 龔廷賢. 國譯萬病回春(上). 서울:癸丑文化史. 2003. p390.
18. 崔光守. 延齡固本丹이 白鼠의 內分泌 및 造血促進에 미치는 영향. 박사학위논문. 경희대학교대학원. 서울:대한민국. 1981.
19. Heo Sujin. Effects of Yeonlyeonggobondan on the Reproductive Competence of Aged Mice. PhD thesis. Kyung Hee University. Seoul:Republic of Korea. 2003:41.
20. Park Kwanwoo. Effects of Yeunlyenggobondan on the Ovariectomized Rat Model of Postmenopausal Osteoporosis. Master's thesis. Wonkwang University. Jeonbuk:Republic of Korea. 2004:38.
21. Park Yeongseo. Effects of Yeonlyeonggobon-dan on the Toxicity in Cadmium-poisoned rats. PhD thesis. Woosuk University. Jeonbuk:Republic of Korea. 2008:66.
22. Jeong Chungun. Immunohistochemical Study on Hair Growth Promoting of Yonnyuniksoogobon-dan. PhD thesis. Kyung Hee University. Gyeonggi:Republic of Korea. 2008:43.
23. Park Youngjoon. Effects of Yeonryunggobondan and Palmijihwangtang on the Population Doubling Number and the Population Time in Rat Fibroblasts, Heart-Endothelial Cells, Mesangial Cells. Master's thesis. Kyung Hee University. Seoul:Republic of Korea. 2002:38.
24. Cho Ahra. Gagameonryunggobon-dan(Jiājiānyánlínggùběn-dān) induces hair regrowth from activating hair follicle. Master's thesis. Dongguk University. Seoul:Republic of Korea. 2016:50.
25. Park Yongin. The Effects of Modified Yeonryeonggobondan Preparat on Skin Care -Focused on Antk-oxidant, Reducing melanogenesis, Anti-inflammation and

- Anti-Bacteria-. PhD thesis. Sangji University. Gangwon:Republic of Korea. 2006:50.
26. Jang Seungsoon. A Research of the Real Context of a Skin-disease in Korea, China and Japan. Master's thesis. Daejeon University. Daejeon:Republic of Korea. 2001:71.
27. Park Sanghyun. A Study on the Effects of Pyungwee-san and Compounding of Medicine in Pyungwee-san on the Movement of Gastrointestinal Smooth Muscles, Anticatharsis and Central Nervous System. Master's thesis. Kyung Hee University. Seoul:Republic of Korea. 2000:57.
28. Kim Yunkwan. A study on the effects of Pyungwee-san in the movement of gastrointestinal smooth muscles, anticatharsis, and centralnervous system. Master's thesis. Kyung Hee University. Seoul:Republic of Korea. 1999:28.
29. Jung UR, Kim YB. The Effects of Pyeongwi-san-gamibang on NC/Nga mice with atopic dermatitis. The Journal of Korean Oriental Medical Ophthalmology & Otolaryngology & Dermatology 2011;24(2):16-27.
30. Ko Jinsik. Therapeutic Study on the Moist-Heat Type(濕熱型) Atopy of Pyungweesan. Master's thesis. Wonkwang University. Jeonbuk:Republic of Korea. 2005:24.
31. 김관우. 사암침법수상록. 천안:초락당. 2011. pp79-91,497-500.
32. 황문제, 박령준, 최병문. 帶狀疱疹에 대한 東西醫學的 比較考察. J. of Korean Academy of Medical Gi-Gong. 2000;4(2):242-276. p.262, 271.
33. 이현경, 김경환, 윤종화. 氣功外氣治療에 대한 概觀과 考察. J. of Korean Academy of Medical Gi-Gong. 1998;2(1):128-147. p.128.