大韓醫療氣功學會

대한의료기공학회지
J. OF MEDICAL GI-GONG
Vol.13. No.1. 2013

급성 마비성 장폐색 환자 치험 1례

목나래* · 안훈모* · 이기승*

* : 대한의료기공학회

ABSTRACT

A Case Report on Patient of Acute paralyic ileus with past history of mild depressive episode

Objective : The purpose of this case is to report the improvement of a patient with acute paralytic ileus with past history of mild depressive episode after acupuncture therapy and herbal medicine.

Methods : We treated the patient, who had acute abdominal pain and were diagnosed as paralytic ileus, with acupuncture, herbal medicine and manipulation therapy. We observed changes of chief symptoms and abdominal states.

Results : We treated the patient who had severe abdominal pain, constipation and anorexia caused by acute paralytic ileus. For about one month of the treatment, we had the improvement of the symptoms.

· Received : 12 November 2013 · Revised : 09 Desember 2013 · Accepted : 21 Desember 2013
Correspondence to : 목나래 (Mok Na-rae)
경기도 김포시 통진읍 마송리 160-10 무의도한방병원
Tel. 031-999-2222 Fax. 031-999-2200 E-mail : na1004wing@empal.com

Conclusions : This study suggests that Conservative korean medical treatment might be useful for abdominal pain caused by acute paralytic ileus, and make a patient feel psychological stability.

*Key Words : Acute Pralytic Ileus, Conservative treatment, Herbal medicine, Acupuncture, Manipulation therapy

Ⅰ. 緖論

장폐색증은 Hippocrates시대부터 언급된 질환으로써 19세기까지는 비수술적 요법으로 사망률이 상당히 높았던 질환이다[1]. 가성장폐쇄(Pseudoobstruction)란 위장관에 폐쇄를 유발할 만한 기질적 병변이 없으면서 소장이나 대장에서 위장관 폐쇄와 비슷한 복부 팽만과 복통 등을 호소하는 질환이라고 정의할 수 있다[2][3]. 이 질환은 임상적으로 급성, 또는 만성으로 발생할 수 있으며, 재발성으로 발생하는 경우도 있어 임상의들이 매우 치료에 어려움을 겪는 경우가 많다.

韓醫學的으로 장폐색은 關格, 腸結, 腹痛, 腹脹의 범주에 속하며 원인은 氣滯, 血瘀, 寒凝, 熱結, 濕阻, 食積, 蟲結 등에 의한 것이 대부분이고, 氣滯不通, 氣逆上行, 濁飮積聚, 轉化不能으로 인해 腹痛, 嘔吐, 腹脹, 便閉 등의 증상이 나타난다. 치료는 韓藥治療, 鍼灸治療, 보류관장 등을 시행하며 韓藥治療는 通利攻下를 위주로 하며 理氣開鬱, 活血化瘀, 淸熱解毒 등의 치법을 증상에 맞게 활용한다. 환자의 각기 다른 상황을 근거로 하여 寒下法, 溫下法, 潤下法, 혹은 攻補兼施 등의 방법을 선용한다[4][5].

1) 김태혁, 우종석, 우동호, 서기식. 소장폐쇄의 임상적 고찰. 외과학회지. 1996;50(3):370-7.
2) Di Lorenzo C. Pseudo-obstruction: current approaches. Gastroenterology 1999;116:980-7.
3) Stanghellini V., Cogliandro RF., de Giorgio R., Barbara G., Salvioli B. & Corinaldesi R. Chronic intestinal pseudo-obstruction: manifestations, natural history and management. Neurogastroenterol Motil. 2007;19:440-52.
4) 한재경, 김윤희. 장 가성폐쇄 증상을 동반한 횡단성 척수염 환아 1예에 대한 고찰. 대한한방소아과학회지. 2002;16(1):203-16.

마비성 장폐색의 韓方的 치료에 있어서 김[6]은 급성 마비성장폐색 환자에게 巴豆를 경구투여하여 증상이 호전되었음을 보고한 바 있고, 안[7] 등은 만성 마비성장폐색 환자에게 人蔘養營湯과 麻子仁丸을 경구투여하여 유효한 효과가 있음을 보고하였다. 그리고 이[8] 등은 위암수술 후의 장폐색증 환자에게 도관적입법으로 호전이 있음을 보고하였으며, 이[9] 등은 중풍으로 인한 오래 병상생활에서 유발된 마비성장폐색 환자에게 보류관장을 시행하여 임상증상의 호전이 있음을 보고하였는데, 현재까지 보고된 임상논문들은 만성 장폐색의 치험례에 관한 것들이 대부분이며 급성 장폐색에 대한 임상보고는 많지 않은 실정이며, 변증에 따른 치료보다는 장폐색 자체를 해결하기 위한 방법을 이용한 치험례가 대부분이었다.

이에 저자들은 7개월에 장중첩증으로 복부수술을 하고, 만 19세에는 경도의 우울성 에피소드, 배제조울증 진단을 받은 환자가 최근 급성 마비성 장폐색 소견을 보여 변증에 따른 鍼灸治療 및 韓藥治療, 기본적인 양방처치와 더불어 手技療法을 시행한 결과 수술요법을 시행하지 않고 증상의 호전을 보였기에 보고하는 바이다[10].

Ⅱ. 본론

1. 기본이력 및 예진 사항

1) 환자

정 ○ ○, 남자 만 23세

2) 주소증

腹痛, 腹部膨滿, 食慾不振, 大小便不利

5) 안효명, 이은숙, 고현, 황규동, 마비성 장폐색 환자 치험 1례. 한방성인병학회지. 2000;6(1):51-5.
6) 김인섭. 巴豆를 이용한 급성 마비성 장폐색 환자의 치험 2례. 대한한방내과학회지. 1993;14(1):82-91.
7) 안효명, 이은숙, 고현, 황규동. 마비성 장폐색환자 치험 1례. 한방성인병학회지. 2000;6(1):51-5.
8) 이남헌, 윤담희, 이지영, 채은영, 유화승, 조정효. 導管滴入法으로 호전된 腸閉鎖症 환자 치험 2례 보고. 한방내과학회지. 2004;25(4-2):364-72.
9) 이해연, 이태훈, 박정한, 조현석, 김성균. 保留灌腸을 시행한 鼓腸환자의 임상보고. 대한한방내과학회 추계학술대회. 2003:100-7.
10) 박정한. 급성 마비성 장폐색 환자의 한방치험 증례보고. 대한한방내과학회지. 2005:26(4);946-53

3) 발병일

2010년 2월 26일

4) 과거력

생후 7개월 때 장중첩증으로 복부 수술

5) 가족력

특이 사항 없음.

6) 발병동기 및 현병력

상기 발병일에 갑작스런 복통으로 강남성심병원 응급진료 후 장폐색증 진단받고 수술권유 받았으나 한방치료 위해 2010년 2월 27일 본원 응급내원하여 입원조치함.

7) 입원기간

2010.02.27.~2010.03.20.

2. 검사 소견

1) 초진소견

(1) V/S

- B.P. 110/60mmHg
- 맥박 47/min
- 호흡수 20회/min
- BT 36.6℃

(2) ROS

① 수면 : 불면

② 식사 및 소화 : 만성소화불량

③ 대변 : 1회/4일 현재 3일째 변비

④ 소변 : 2010년 2월 26일(발병일)부터 횟수 감소

⑤ 舌診 : 苔少 質軟

⑥ 脈診 : 沈實

(3) 입원당시 복용약 : 없음

(4) 입원당시 상태

- L tube
- 10% DW keep state.
- NPO 상태

2) 혈액 검사소견

CBC	Hb 12(g/dL) Hct 34.3(%(37-54)) RBC 4.05(M/uL)
D-Bilirubin	T-Protein:6.4(g/dL(6.6-8.3))

3) EKG

부정맥, 서맥 (47/min)

4) 방사선학적 소견

(1) 2010.03.01. (그림 1.)

① Straightening of the C-Spine - R/O DSN C4-5 , C5-6/

② Paralytic ileal gas pattern on whole abdomen/

③ L-tube 삽입상태/

imp ; Paralytic ileus/

Rec; Close Observation

(2) 2010.03.03. (그림 2.)

Barium passage through the small bowel loops is also normal.

3. Assessment

1) 한방

關格, 腸結, 腹脹, 腹痛

2) 양방

Paralytic Ileus(마비성 장폐색증)

4. 변증소견

1) 舌診, 脈診소견 : 舌苔少質軟, 脈沈

2) 辨證 : 氣鬱沮滯

5. 처치

1) 韓藥治療

(1) 四逆散(2010.03.06.~03.15)

柴胡 10g 白芍藥 8g 枳實 4g 甘草 4g

(2) 淸火解鬱湯 = 六味地黃湯 合 溫淸飮 +大柴胡湯 (2010.03.16. ~ 03.20.)

熟地黃 10g 山藥 6g 山茱萸 6g 牧丹皮 4g 茯苓 4g 澤瀉 4g 柴胡 8g 大黃 4g 枳實 3g 半夏 3g 生薑 3g 大棗 3g 黃芩 3g 黃柏 3g 梔子仁 3g 黃蓮 3g 當歸 3g 川芎 3g 芍藥 3g 石膏 3g 生地黃 3g

2) 鍼 및 附缸治療

鍼은 毫針(東方鍼灸, 0.3x30mm, Stainless)과 手指鍼(東方鍼灸, 0.18x8mm, Stainless)을 이용해 刺針하였고, 留針을 25분으로 하여 오전에 1일 1회 시술하였으며, 穴位는 양측 太衝, 合谷, 足三里, 下巨虛穴를 體鍼으로 取穴하고 手指針 中下焦 기본방과 처음 이틀은 手指針 肝, 小腸熱方, 그 뒤로는 手指針 脾, 大腸氣脈과 手指針 內關, 公孫穴에 手指 取穴하였다. 야간에 취침전 手指鍼 中下焦 기본방과 手指針 內關, 公孫穴에 磁石針 부착하고 취침시키고 기상 후 제거하였다. 附缸은 乾式, 火管法

으로 腹募穴과 背輸穴 중심으로 1일 1회 시술하였다.

3) 뜸치료

下脘穴에 황토뜸을 2장씩 수시로 시술하였다.

4) 手技治療

경추부에 분포된 膀胱經絡의 穴位와 經筋을 자극하여 氣血疏通을 촉진하고 經穴經絡의 積聚를 풀어 消腫止痛, 平衡陰陽, 全身調整의 효능을 얻고 背部의 背輸穴과 腹部의 腹慕穴을 자극하여 장부의 기능을 회복시키면서 經筋의 기능 이상을 바로 잡아 장운동을 회복시키기 위해 頸椎手技, 背部打法과 腹部手技를 1일 1회, 회당 15~20분간 시행하였다[11].

5) 양방 협진치료

- 10% DW 대한약품공업
- Amino Hex 200ml 대한약품공업주식회사
- 인트라리피드 주사
- PAN-B-COMP 2ml(대한제약)
- 휴온스아스코르빈산주사500mg(휴온스)
- 대한하트만덱스주사액1(대한약품공업)

6) 재활치료

PTx., OTx.

6. 임상경과

1) 2010.02.27.(입원일)

복부 팽만 배꼽주위 積聚 뚜렷, 복통은 별무. 10% DW 500 ml

2) 2010.02.28.

복통호소, 소변(황색) 본 후 통증 소호전. BP 120/70 Bt 36.6℃ 흉통호소 복부수기 시행함.

3) 2010.03.01.

복부 팽만 미호전. 上脘 中脘 下脘穴位 경결 미호전. 복통 간헐적인 호소. 수분만 소량 섭취중임. 소변 황색, 대변 못 봄. 검사결과 백혈구수치 정상으로, 염증 완화된 것으로 추정됨. 10% DW mixed with B1, C1 IV 투여, 아미노헥스 200ml side, L-tube drainage amount (약 350cc) 그린 색.

4) 2010.03.02.

흉통호소 복부 팽만 미호전. 上脘

11) 한방재활의학과학회. 한방재활의학 제3판. 2011. 군자출판사. 2011:255, 261-2

中脘 下脘穴位 경결 미호전. 복통 간헐적인 호소. 수분만 소량 섭취 중임. 소변 황색, 대변 못 봄. 영양 불량으로 인트라리피드 정맥 주입.

L-tube drainage reddish green(약 200 CC), L-TUBE discharge 200cc dark green color

5) 2010.03.03.

복부 팽만 미호전, 상완 중완 하완 경결 미호전, 복통, 흉통 간헐적인 호소. 수분만 소량 섭취중임. 소변 황색, 대변 못 봄.

소장조영술 시행하여 대장까지 조영제 관류됨 확인. 저녁에 L-튜브 제거하고 식사 미음으로 시작함.

6) 2010.03.04.

복부 팽만 미호전, 上脘 中脘 下脘穴位 경결 미호전, 복통은 별무. 식사는 미음 반정도, 소변 황색, 대변은 5-6차례 설사, 가스배출 간간히 있었음.

7) 2010.03.06.

복부 팽만 다소 호전, 上脘 中脘 下脘穴位 경결 미호전, 복통은 별무. 아침부터 죽식으로 다 먹음. 소변 황색, 대변 연변 1회, 수액공급 중지함.

8) 2010.03.07.-03.12.

소변 황색, 대변 연변 1-2회, 가스 간혹 나옴.

9) 2010.03.13.

식사 일반식으로 반정도 먹음.

10) 2010.03.15.

복부 팽만 소호전, 上脘 中脘 下脘穴位 경결 50% 호전, 새벽 복통 및 구토로 사혈 후 화중환 복용. 아침부터 죽으로 변경. 소변 황색, 대변 보통, 가스 간혹 나옴. 기립시 현훈 호소.

11) 2010.03.16.

복부 팽만 소호전, 上脘 中脘 下脘穴位 경결 50% 호전, 복부통증 간헐적으로 호소. 기력저하 심하다 호소. 소변 황색, 대변 보통, 가스 간혹 나옴.

12) 2010.03.20.(퇴원일)

복부 팽만 소호전, 上脘 中脘 下

脘穴位 경결 50% 호전, 복부통증 간헐적으로 호소. 기력저하 호소, 소변 황색, 대변 보통, 가스 간혹 나옴.

Ⅲ. 고찰

최근 식생활 변화와 현대인들이 겪는 스트레스가 증가하면서 대장 질환이 급격히 증가하고 있다. 통계청 자료에 따르면, 2008년에 가장 많이 발생한 암은 위암이었으며 갑상선암, 대장암, 폐암, 간암, 유방암, 전립선암의 순으로 많이 발생하였다고 한다[12]. 대장암은 우리나라에서 발생률 제3위를 차지하는 암으로서 1980-1982년에는 전체 암의 5.8%를 차지했으나 점차 늘어나 2008년에는 전체 암의 12.8%를 차지했다[13]. 남녀를 합쳐 인구 10만 명 당 대장암의 발생빈도를 보면 1999년 27.0명에서 2009년 50.3명으로 6.7%의 높은 연간 변화율을 보이고 있다[14]. 식생활 양상이 점차 서구인과 비슷하게 고지질성 및 고단백성 식이를 하고 있는 한국인에서도 대장암의 발생빈도가 점차 높아지고 있는 추세이며 앞으로 더욱 더 많은 환자가 이 질환에 이환될 것으로 추정 된다[13]. 현재 대장암을 비롯한 대장 관련 질환이 증가하고 있으며, 장폐색도 이 중 하나라고 볼 수 있다.

장폐색증은 병적 상황으로 인해 위장관의 내용물이 하부 장관으로 운반되지 못하는 상태를 말하며 장관내의 물리적 통과 장애로 인해 발생하거나 장관근육의 마비로 인해 발생한다. 전자를 기질적 장폐색(mechanical obstruction)이라고 하고, 후자를 비기질적 장폐색(nonmechanical obstruction)이라 하며[15] 비기질적 장폐색은 마비성 장폐색(adynamic iloeus)과 경련성 장폐색(dynamic ileus)으로 세분된다[16]. 경련성 장폐색은 장의 일부분에 경련이 발생하여 장이 폐색되는 질환이며 마비성 장폐색은 장관의 유동운동이 여러 가지

12) 통계청. 2008년 국가암등록통계. http://kostat.go.kr
13) 박재갑, 방영주, 하성환. 종양학. 서울:일조각. 2012:371, 155, 161.
14) 국립암센터 중앙암등록본부. 2010년 국가암등록통계. 서울:보건복지부. 2012:9.
15) 신태양사 편집국. 원색최신의료대백과사전(6). 서울:신태양사. 1994:136-8.
16) 해리슨 내과학 편찬위원회. 해리슨 내과학(하). 서울;정담출판사. 1997:1538-40.

의 원인에 의해 점차 약해지고 마비되어 장의 내용물이 통과장애를 일으키는 질환이다[15].

급성 가성 장폐쇄를 진단할 때, 단순 복부 촬영에서는 대개 소장의 팽창은 관찰되지 않고, 국소적인 근위부 대장의 팽창을 동반하는 원위부 대장 폐쇄의 소견이 흔하다[17]. 임상적 징후나 증상으로는 복부팽만, 오심, 구토 및 복통 등이며[18], 치료에 있어서 폐색이 진행되어 혈류의 흐름에 장애가 생겨 장관에 허혈이 발생한 교액성 장폐색의 경우에는 급히 외과수술을 시행하며 그 외에는 일반적으로 보존적 치료를 시행하는데 치료경과를 관찰하여 48시간 이내에 호전이 없거나 임상적으로 나빠지는 경우에는 즉시 수술해야 한다. 보존치료는 일단 금식을 시키고 장관의 감압을 위해 튜브를 삽입하고 탈수를 방지하기 위해 수액을 공급하며 경우에 따라 관장을 시행한다[19].

급성 가성 장폐쇄는 주로 병발한 다른 전신적 질환에 의한 자율신경계의 이상이 원인으로 알려져 있다[20][21]. 이 질환은 아직 정확한 임상 양상과 치료에 대한 지침이 세워지지 못했는데, 그 이유는 어떤 원인으로 어떤 병리에 의하여 이 질환의 특징적인 임상증상이 발생하는지 근본적인 원인에 관하여는 아직 확실히 알려져 있지 않기 때문이다[22][23]. 급성 가성 장폐쇄는 외과적 수술, 진단학적 검사 또는 외상후반사성으로 생기며, 화학적 인자, 췌효소, 세균성 인자에 의하여 2차적으로 복막이 침범되거나, 전신성 전해질 평형이상에

17) 이동호. Neurogastroenterology 분야의 최신 지견 ; 수술 후 장마비증(Postoperative Ileus)의 병태생리와 치료-급성 가성대장폐쇄증-. 소화기연관학회 공통 춘계학술대회. 2006:492-6.

18) 이우현, 이다영, 홍효림, 권중구, 안기성, 이인희. 중증 저칼륨혈증에 의해 발생한 횡문근 융해증이 동반된 급성 거짓 장폐쇄 1예. 대한내과학회 추계학술 발표논문집. 2011:250.

19) 新谷. 문영명 역. Steps to internal Medicine 6, 소화기 질환. 서울:도서출판 정담. 2002:31-3, 141-7.

20) De Giorgio R., Barbara G., Stanghellini V., et al. Review article: the pharmacological treatment of acute colonic pseudo-obstruction. Aliment Pharmacol Ther. 2001;15:1717-27.

21) Ogilvie H. Large-intestine colic due to sympathetic deprivation: a new clinical syndrome. BMJ 1948;2:671-3.

22) De Giorgio R., Camilleri M. Human enteric neuropathies: morphology and molecular pathology. Neurogastroenterol Motil. 2004;16:515-31.

23) Wedel T., Spiegler J., Soellner S., et al. Enteric nerves and interstitial cells of Cajal are altered in patients with slow-transit constipation and megacolon. Gastroenterology. 2002;123:1459-67.

의한 2차성의 대사성변화, Acetylcholine 합성에 관련된 효소의 영향에 의하거나, 혈액 공급의 저하로 인해 2차적으로 국소성 저산소혈증이 일어나고, 이것에 기인하여 복벽근의 기능적 종합성이 상실되어 기계적 활동저하가 일어난 뒤에 생긴다[24]. 현재 발병 기전으로는 부교감 신경계의 자극에 의한 자율신경계의 불균형이 가장 지지를 받고 있다[17]. 부교감신경계는 주로 스트레스 상황에서 작용이 억제된다[25]. 그 결과 위장관의 연동운동이 감소하고 위 배출시간이 증가, 소화선 분비활동 저하, 담낭 수축의 억제와 모든 소화관 괄약근의 확장이 제대로 이루어지지 않고 장폐쇄가 발생한다[26].

자율신경계통은 鍼灸學 관점에서 봤을 때, 經絡穴位와 관련이 있을 것으로 보고 여러 연구가 이루어졌는데[27], 금[28]은 교감신경계의 배부분포와 背輸穴의 상관성이 해부학적 위치와 기능에서 서로 연관성이 있다고 보고하였고, 鍼자극이 지각신경구심로를 통하여 척수분절에 있는 교감신경계의 자율신경반사를 주체로 하여 내장기능에 영향을 미치는 것으로 보고하였다.

스트레스는 현대사회에서 나타나는 다양한 질환의 원인이 되고 있으며, 그만큼 우리의 생활과 밀접해 있다. 이로 인해 초래되는 질병을 정신신체 질환(psychosomatic disorder)이라 하며, 스트레스를 받을 때 교감신경계가 과도하게 활성화되거나 만성적으로 부교감신경계의 활성도가 억제된다는 사실은 이러한 질환이 발생하는 기전을 설명해준다[29][30]. 또한 동일한 스트레스 상황 하에서도 개인적 특성에 따라 스트레스를 받는

24) 이문호. 내과학(상). 서울:학림사. 1986:930-4.
25) Greydanus MP., Vassallo MO., Camilleri M., Nelson DK., Hanson RV. & Thomford GM. Neurohormonal factors in functional dyspepsia insights on pathophysiological mechanisms. Gastroenterology. 1991;100:1311-18.
26) 성호경, 김기환. 생리학. 서울대학교 의과대학 생리학교실. 1997:635-6.
27) 전국한의과대학교 침구경혈학교실 편저. 침구학 상. 집문당. 1998:198-9.
28) 금동호. 교감신경계의 배부분포와 배수혈의 비교연구. 대한한의정보학회지. 2003;9(2):26-7.
29) Porges S. W. Vagal tone: a physiologic marker of stress vulnerability. Pediatrics. 1992;90: 498-504.
30) Vrijkotte T. G. M., Lorenz J. P., van Doornen L. J. & de Geus, E. J. C. Effects of work stress on ambulatory blood pressure, heart rate and heart rate variability. Hypertension. 2000;35:880-6.

정도에 차이가 있으며, 실제 정신 생리학적 측정치를 이용한 여러 연구에서도 스트레스에 따른 생리적 반응에 개인차가 존재한다는 것을 밝혀졌다[31][32].

이러한 스트레스로 인한 자율신경계 이상, 정신신체질환을 韓醫學에서는 鬱症이라 하였고, 鬱에 대하여 《素問·至眞要大論》에 "鬱者結而不舒也"[33]라 하여 鬱은 氣機가 울체되어 發越하지 못함으로써 인체에 기능적 장애가 발생한다고 하였고, "鬱結也 凡滯而不通者 皆爲之鬱"[34] "結聚而不得不越也"[35] "病結不散"[36]으로 정의하고 있으며, 黃[37]은 "억압되고 침울한 정신상태로 인하여 모든 생리기능이 沈滯되는 현상이니, 發散시킬 수 없는 욕구불만이나 지속되는 鬱愁, 지나친 思慮나 悲嘆 등이 원인이 되는 수가 많다"고 하였다.

韓醫學的으로 가성 장폐쇄는 關格, 腸結 등의 범주에 속하며, 腹痛, 嘔吐, 便秘, 腹脹 등의 증상을 주로 나타낸다. 關格은 《內經》에서 "更有小便不通, 因而吐食者, 名曰關格. 經云 關則不通小便, 格則吐逆. 關格者, 不得盡其命矣"라고 하여 처음 언급되었는데[38], 이 병은 대부분 癃閉의 심한 단계로서 《醫貫》에서 "關格者, 粒米不欲食, 渴喜茶水飮之, 少頃則吐出, 復求飮復吐. 飮之以藥, 熱藥入口則出, 冷藥過時而出, 大小便秘, 名曰關格. 關者 下不得出也, 格者 上不得入也"라고 하여 현대의 가성 장폐쇄의 증상과 매우 유사하다[39]. 《醫醇賸義》에서는 "患此證者, 多起於憂愁怒鬱, 則富貴之家, 亦多有隱痛

31) Berntson G. G., Cacioppo J. T., Binkley P. F., Uchino B. N., Quigley K. S. & Fieldstone A. Autonomic cardiac control. III: psychological stress and cardiac response in autonomic space as revealed by pharmacological blockades. Psychophysiology. 1994;31:599-608.

32) Uchino B., Cacioppo J. T., Malarkey W. & Glaser R. Individual differences in cardiac sympathetic control predict endocrine and immune responses to acute psychological stress. Journal of Personality and Social Psychology. 1995;69:736-43.

33) 王冰. 黃帝內經素. 서울:大星出版社. 1990:306-7, 654-9, 720.

34) 周命新. 醫門寶鑑. 서울:杏林書院, 1975:97-100.

35) 方廣. 丹溪心法附餘. 서울:大星文化社. 1982:515-27.

36) 李梴. 醫學入門. 서울:南山堂. 1974:81-7.

37) 黃義完·金知赫. 東醫精神醫學. 서울:現代醫學書籍社. 1987:471-87, 576-82, 608-11.

38) 田溶敏. 再編黃帝內經素問. 서울:大星文化社. 1998:132.

39) 趙獻可. 醫貫. 北京:人民衛生出版社. 1982:68.

難言之處, 可見病實由於中上焦, 而非起於下焦也. 始則氣機不利, 喉下作梗, 繼則胃氣反逆, 食入作吐. 後乃食少吐多, 痰涎上涌, 日漸便溺艱難. 此緣心肝兩經之火煎太過, 營血消耗, 鬱蒸爲痰. 飮食入胃, 以類相從, 谷海變爲痰, 而又孤陽獨發, 氣火升痰, 宜其格而不入也"라고 하여 정신적인 원인으로 痰이 생기면서 關格이 발생한다고 설명하였다[40]. 이는 스트레스로 인해 음식을 먹으면 토하는 肝氣犯胃로 인한 가성 장폐쇄로 볼 수 있다. 腸結은 《醫學衷中參西錄》에 나오는데, 화를 내고 나서 차거나 굳은 음식을 지나치게 먹으면 창자가 꼬여 막혀서 뚫리지 않는 병증을 말한다[41]. 원인으로는 氣, 血, 寒, 熱, 濕, 食, 蟲의 七種이 있으며 氣機不行, 蛔蟲聚團, 燥屎內結 등이 장관의 轉化不利, 腑氣不通, 積滯閉塞, 血行瘀阻, 飮停腸間을 야기하여 발생한다. 따라서 치료에 있어서는 마땅히 通利攻下를 위주로 하되, 환자의 각기 다른 상황을 근거로 하여 寒下法, 溫下法, 潤下法, 혹은 攻補兼施 등의 방법을 選用한다[42].

이러한 내용을 바탕으로 본 증례를 보면, 이 환자는 7개월에 이미 장중첩증으로 복부수술을 시행하였고, 만 19세에는 경도의 우울성 에피소드, 배제조울증 진단을 받은 과거력이 있다. 환자의 생활환경, 내성적인 성격, 만성 소화불량과 불면, 脈沈한 것 등을 볼 때 심한 스트레스로 인한 氣鬱沮滯로 인해 장관의 운동이 저하되고, 肝氣犯胃로 인한 가성 장폐쇄의 증상이 발생한 것으로 보고 치료를 하였다. 장폐색으로 입원한 당시에는 韓藥 투여에 어려움이 있고, 장 관류가 안 되는 상태이기 때문에 鍼, 附缸, 뜸, 그리고 手技治療 등 기본 치료에 집중을 하였다. 일주일 경과 후, 대변이 통하고 가스가 배출되기 시작하여 초반에 肝氣橫逆으로 인한 實證을 중점으로 보고 四逆散을 사용하였으며, 10일정도 경과 후, 氣力低下로 인해 회복이 더디고, 元氣가 부족하여 溫淸飮, 大柴胡湯과 六味地黃湯을 合方한 처방을 퇴원시까지 투약하여 치료하

40) 費伯雄. 醫醇賸義. 北京:中國醫藥科技出版社. 1984:243.
41) 張錫純. 醫學衷中參西錄. 서울:大星文化社. 1992:102.
42) 안효명, 이은숙, 고현, 황규동. 마비성 장폐색 환자 치험 1례. 한방성인병학회지. 2000;6(1):51-5.

였다. 四逆散은 熱邪가 傳經하여 陽氣가 內鬱한 熱厥證과 肝脾不和로 인한 胸脇脘腹不舒 등의 證을 治療하는 方劑이다[43)44)]. 溫淸飮은 活血養血하는 四物湯과 淸熱瀉火解毒하는 黃連解毒湯이 合方된 처방으로, 溫補養血하여 血虛를 補하고 혈액순환을 촉진시켜 瘀血을 제거하고 淸血熱하는 효능으로 각종 충혈성 염증에 사용된다[45)46)47)48)]. 大柴胡湯은 漢代 張[49)]의 『傷寒論』에 수록된 처방으로, 少陽病이 陽明病으로 전변될 때 나타나는 寒熱往來·胸脇苦滿·嘔不止·鬱鬱微煩·心下痞硬·惑心下滿痛·便不利·舌苔黃·脈弦有力 등의 증상을 치료하고, 六味地黃湯은 張仲景의 『金魔要略』에 수록된 八味地黃丸에서 肉桂와 附子를 제거한 처방으로서, 腎陰虛나 腎精不足과 관련된 다양한 병증에 널리 활용되고 있는 처방이다. 특히 先天元氣不足, 賢氣虛顧, 陰虛로 발생하는 諸證에 滋補肝腎, 滋陰補賢하는 효능으로 補眞陰, 除百病하며 크고 작은 병증들을 치료하는데 사용된다[50)51)52)]. 이 처방들과 더불어 鍼, 뜸, 附缸 그리고 手技療法을 활용하여 약 20일간 치료한 결과 급성 마비성 장폐색으로 인해 수술을 권유받고 응급 입원한 환자가 호전반응을 보이고 도보로 퇴원하였다. 입원 당시 생활환경과 각종 스트레스, 그리고 내성적인 성향이 복합적으로 작용하여 부교감 이상에 의한 불면, 소화불량이 항상 있었고 영양이 불균형한 상태였으며, 장폐색까지 발병하였다. 급성 질환이기 때문에 환자의 변화에 따라 포도당이나 단백질 등의 수액공급을 병행하였으며, 복부의 腹募穴과 背輸穴부위, 경추부의 經筋을 풀어주면서 氣血疏通을 촉

43) 채인식. 傷寒論釋詮. 서울:고문사. 1995:225.
44) 이상인 외 6인. 方劑學. 서울:영림사. 1998:96-7.
45) 龔廷賢. 萬病回春. 北京:人民衛生出版社. 1995:338.
46) 張恩勤, 鄭貴力. 方劑學. 北京:科學出版社. 1996:112-4.
47) 구인모, 신흥묵. 溫淸飮이 인체 간암세포의 세포주기 G1 Arrest에 미치는 영향. 동의생리병리학회지. 2008;22(4):821-8.
48) 김범회, 이해웅, 손낙원, 박동일. 흰쥐의 전층피부손상에서 온청음이 신생혈관형성에 미치는 영향. 대한예방한의학회지. 2010;14(1):97-110.
49) 張機. 仲景全書. 台北:集文書局. 1984;142, 158.
50) 윤길영. 동의임상방제학. 서울:명보출판사. 1985:319-21.
51) 한의과대학 방제학교실 共編著. 방제학. 서울:영림사. 2006:298-9.
52) 왕인암. 의방집해. 서울:의성당. 1994:1-4.

진하고 積聚를 풀어 消腫止痛, 平衡陰陽을 꾀하여 부교감신경의 이상억제 현상을 바로잡을 수 있었다. 그 결과 기본적인 대소변, 식사상태, 복부 경결상태가 소호전되었고, 정상 식사가 가능하게 되어 퇴원 조치하였다.

Ⅳ. 결론

본 증례보고는 7개월에 장중첩증으로 인한 복부수술을 하고, 만 19세에는 경도의 우울성 에피소드, 배제조울증 진단받았고, 만 23세에는 갑작스런 복통으로 급성 마비성 장폐색으로 진단받고 수술권유받은 환자가 한방병원에서 보존적 치료를 하여 호전된 경우이다. 이 환자는 肝氣鬱結로 인해 胃氣下逆하여 장폐색이 발생한 것으로 변증하여 심리적 안정과 부교감 신경의 이상억제 상황을 회복시키고자 韓藥과 鍼治療, 뜸, 附缸療法을 이용하여 치료하였다. 이 증례를 바탕으로, 마비성 장폐색의 경우 韓方的으로 辨證하여 보존적 치료를 할 수 있음을 알기 위해 추후 더 많은 연구가 진행되어야 하며, 유의성을 얻기 위해 유사한 많은 임상경험이 축적되어야 할 것이다.

Ⅴ. 참고문헌

1. 김태혁, 우종석, 우동호, 서기식. 소장폐쇄의 임상적 고찰. 외과학회지. 1996;50(3):370-7.
2. Di Lorenzo C. Pseudo-obstruction: current approaches. Gastroenterology 1999;116:980-7.
3. Stanghellini V., Cogliandro RF., de Giorgio R., Barbara G., Salvioli B. & Corinaldesi R. Chronic intestinal pseudo-obstruction : mani festations, natural history and management. Neurogastroenterol Motil. 2007;19:440-52.
4. 한재경, 김윤희. 장 가성폐쇄 증상을 동반한 횡단성 척수염 환아 1예에 대한 고찰. 대한한방소아과학회지. 2002;16(1):203-16.
5. 안효명, 이은숙, 고현, 황규동, 마비성 장폐색 환자 치험 1례. 한방성인병학회지. 2000;6(1):51-5.
6. 김인섭. 巴豆를 이용한 급성 마비성 장폐색 환자의 치험 2례. 대한한방내과학회지. 1993;14(1):82-91.
7. 안효명, 이은숙, 고현, 황규동. 마비성장폐색환자 치험 1례. 한방성인병학회지. 2000;6(1):51-5.
8. 이남헌, 윤담희, 이지영, 채은영, 유화승, 조정효. 導管滴入法으로 호전된 腸閉鎖症 환자 치험 2례 보고. 한방내과학회지. 2004;25(4-2):364-72.
9. 이해연, 이태훈, 박정한, 조현석, 김

성균. 保留灌腸을 시행한 鼓腸환자의 임상보고. 대한한방내과학회 추계학술대회. 2003:100-7.
10. 박정한. 급성 마비성 장폐색 환자의 한방치험 증례보고. 대한한방내과학회지. 2005:26(4);946-53
11. 한방재활의학과학회. 한방재활의학 제3판. 2011. 군자출판사. 2011:255, 261-2
12. 통계청. 2008년 국가암등록통계. http://kostat.go.kr
13. 박재갑, 방영주, 하성환. 종양학. 서울:일조각. 2012:371, 155, 161.
14. 국립암센터 중앙암등록본부. 2010년 국가암등록통계. 서울:보건복지부. 2012:9.
15. 신태양사 편집국. 원색최신의료대백과사전(6). 서울:신태양사. 1994:136-8.
16. 해리슨 내과학 편찬위원회. 해리슨 내과학(하). 서울;정담출판사. 1997:1538-40.
17. 이동호. Neurogastroenterology 분야의 최신 지견 ; 수술 후 장마비증(Postoperative Ileus)의 병태생리와 치료-급성 가성대장폐쇄증-. 소화기연관학회 공통 춘계학술대회. 2006:492-6.
18. 이우현, 이다영, 홍효림, 권중구, 안기성, 이인희. 중증 저칼륨혈증에 의해 발생한 횡문근 융해증이 동반된 급성 거짓 장폐쇄 1예. 대한내과학회 추계학술발표논문집. 2011:250.
19. 新谷. 문영명 역. Steps to internal Medicine 6, 소화기 질환. 서울:도서출판 정담. 2002:31-3, 141-7.
20. De Giorgio R., Barbara G., Stanghellini V., et al. Review article: the pharmacological treatment of acute colonic pseudo-obstruction. Aliment Pharmacol Ther. 2001;15:1717-27.
21. Ogilvie H. Large-intestine colic due to sympathetic deprivation: a new clinical syndrome. BMJ 1948;2:671-3.
22. De Giorgio R., Camilleri M. Human enteric neuropathies: morphology and molecular pathology. Neurogastroenterol Motil. 2004;16:515-31.
23. Wedel T., Spiegler J., Soellner S., et al. Enteric nerves and interstitial cells of Cajal are altered in patients with slow-transit constipation and megacolon. Gastroenterology. 2002;123:1459-67.
24. 이문호. 내과학(상). 서울:학림사. 1986:930-4.
25. Greydanus MP., Vassallo MO., Camilleri M., Nelson DK., Hanson RV. & Thomford GM. Neurohormonal factors in functional dyspepsia insights on pathophysiological mechanisms. Gastroenterology. 1991;100:1311-18.
26. 성호경, 김기환. 생리학. 서울대학교 의과대학 생리학교실. 1997:635-6.
27. 전국한의과대학교 침구경혈학교실 편저. 침구학 상. 집문당. 1998:198-9.
28. 금동호. 교감신경계의 배부분포와 배수혈의 비교연구. 대한한의정보학회지. 2003;9(2):26-7.
29. Porges S. W. Vagal tone: a

physiologic marker of stress vulnerability. Pediatrics. 1992;90: 498-504.
30. Vrijkotte T. G. M., Lorenz J. P., van Doornen L. J. & de Geus, E. J. C. Effects of work stress on ambulatory blood pressure, heart rate and heart rate variability. Hypertension. 2000;35:880-6.
31. Berntson G. G., Cacioppo J. T., Binkley P. F., Uchino B. N., Quigley K. S. & Fieldstone A. Autonomic cardiac control. Ⅲ: psychological stress and cardiac response in autonomic space as revealed by pharmacological blockades. Psychophysiology. 1994;31:599-608.
32. Uchino B., Cacioppo J. T., Malarkey W. & Glaser R. Individual differences in cardiac sympathetic control predict endocrine and immune responses to acute psychological stress. Journal of Personality and Social Psychology. 1995;69:736-43.
33. 王冰. 黃帝內經素. 서울:大星出版社. 1990:306-7, 654-9, 720.
34. 周命新. 醫門寶鑑. 서울:杏林書院, 1975:97-100.
35. 方廣. 丹溪心法附餘. 서울:大星文化社. 1982:515-27.
36. 李梴. 醫學入門. 서울:南山堂. 1974:81-7.
37. 黃義完·金知赫. 東醫精神醫學. 서울:現代醫學書籍社. 1987:471-87, 576-82, 608-11.
38. 田溶敏. 再編黃帝內經素問. 서울:大星文化社. 1998:132.
39. 趙獻可. 醫貫. 北京:人民衛生出版社. 1982:68.
40. 費伯雄. 醫醇賸義. 北京:中國醫藥科技出版社. 1984:243.
41. 張錫純. 醫學衷中參西錄. 서울:大星文化社. 1992:102.
42. 안효명, 이은숙, 고현, 황규동. 마비성 장폐색 환자 치험 1례. 한방성인병학회지. 2000;6(1):51-5.
43. 채인식. 傷寒論釋詮. 서울:고문사. 1995:225.
44. 이상인 외 6인. 方劑學. 서울:영림사. 1998:96-7.
45. 龔廷賢. 萬病回春. 北京:人民衛生出版社. 1995:338.
46. 張恩勤, 鄭貴力. 方劑學. 北京:科學出版社. 1996:112-4.
47. 구인모, 신흥묵. 溫淸飮이 인체 간암세포의 세포주기 G1 Arrest에 미치는 영향. 동의생리병리학회지. 2008;22(4):821-8.
48. 김범회, 이해웅, 손낙원, 박동일. 흰쥐의 전층피부손상에서 온청음이 신생혈관형성에 미치는 영향. 대한예방한의학회지. 2010;14(1):97-110.
49. 張機. 仲景全書. 台北:集文書局. 1984;142, 158.
50. 윤길영. 동의임상방제학. 서울:명보출판사. 1985:319-21.
51. 한의과대학 방제학교실 共編著. 방제학. 서울:영림사. 2006:298-9.
52. 왕인암. 의방집해. 서울:의성당. 1994:1-4.

그림 1. 2010. 03. 01.(입원당시) Abdominal X-ray
The simple abdomen X-ray showed a large amount of small bowel gas and an ileus pattern

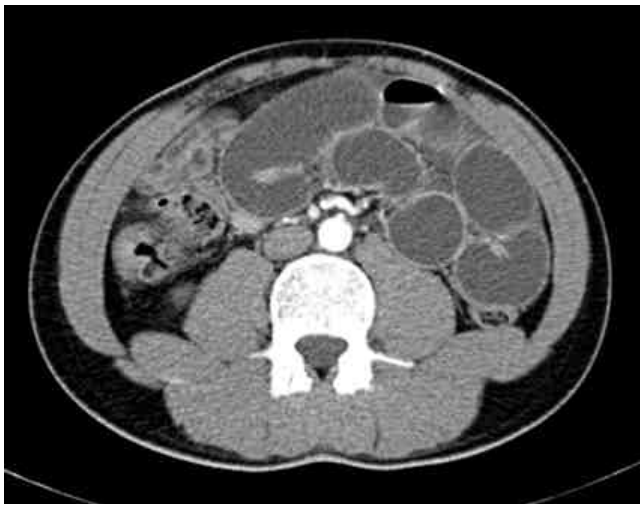

그림 2. Computed tomography showed gas filling the small bowel loops and fecal stasis without evidence of mechanical obstruction.